ДЕТСКАЯ ГОРОДСКАЯ КЛИНИЧЕСКАЯ БОЛЬНИЦА № 5 ИМ. Н.Ф.ФИЛАТОВА

# Инородные тела желудочно-кишечного тракта у детей.

Лопатина Л.В., Лукьянова Г.О.

Санкт-Петербург 2023 г.

# Актуальность.

- Большинство проглоченных инородных тел приходится на детей

- Недостаточное внимание педиатров к анамнезу «возможности проглатывания» инородного тела

- Появление новых видов инородных тел

# Инородное тело пищеварительного тракта -

любой объект органического, неорганического, искусственного происхождения случайно или намеренно проглоченный, введенный в просвет пищеварительного тракта или образовавшийся в самом организме, который по своему составу и/или расположению не может быть использован в качестве пищи.*

*Национальные клинические рекомендации Минздрав РФ 2021

# Классификация инородных тел.

1.Истинные/условно инородные тела

Проглоченные ИТ

ИТ введённые в просвет ЖКТ восходящим путём (через задний проход)

ИТ введённые/оставленные в просвете ЖКТ сознательно или забытые при лечебных манипуляциях

ИТ попавшие в ЖКТ травматическим путем

Вклиненный пищевой комок
ИТ, образовавшиеся в организме: а) желчные камни б) желудочные и кишечные безоары в) каловые камни

Живые инородные тела, в том числе конгломераты паразитов.

# Классификация инородных тел.

2.По локализации

Пищевод

Желудок

Тонкая кишка

Толстая кишка

Прямая кишка

3.По степени рентгено-контрастности

Рентгеноконтрастные

Малоконтрастные и рентгено-негативные

4.По количеству

Единичные

Множественные

# Классификация инородных тел.

## 5.По динамике

Мигрирующие
Свободнолежащие
Фиксированные

## 6.По величине

Мелкие -до 2 –2,5см в диаметре или до 5 см в длину
Средние -от 2,5 до 5смв диаметре или до 10 см в длину
Крупные –более 5см в диаметре или более 10 см в длину

# Классификация инородных тел.

7.По патологическому воздействию на организм

Инертные инородные тела

Потенциально агрессивные инородные тела

Агрессивные инородные тела
а) химически активные инородные тела
б) физически активные инородные тела
в) механически активные
г) инородные тела с комбинированным воздействием

# Классификация проглоченных инородных тел по версии Европейского общества гастроинтестинальной эндоскопии

| тип | примеры |
|---|---|
| Тупые предметы | Круглые предметы: монета, пуговица, игрушка<br>Батарейки, магниты |
| Остроконечные предметы | Тонкие предметы: игла, зубочистка, кость, булавка, осколки стекла.<br>Острые предметы неправильной формы – фрагмент зубного протеза, лезвие бритвы |
| Длинные предметы | Мягкие предметы: струна, верёвка<br>Твёрдые предметы: зубная щетка, столовый прибор, отвёртка, ручка, карандаш |
| Пищевые комки | С костями или без костей |
| Другие | Контейнеры с запрещенными веществами |

# Где чаще всего застревают инородные тела?

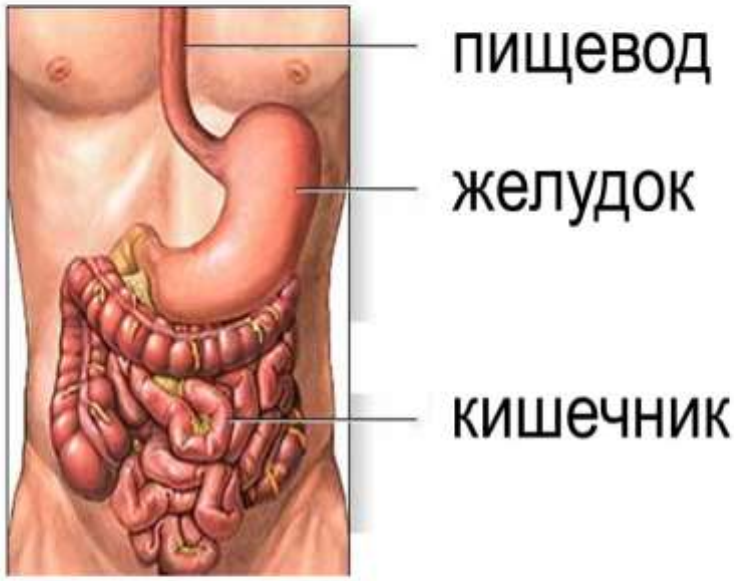


68,4%

18,9%

12,7%

# Что может проглотить ребенок?

# Данные международного регистра Susy Safe

1. Чаще всего инородными телами ЖКТ у детей являются монеты.

2. Пик заболеваемости приходится на возраст от 0 до 3 лет.

# Анализ 5-летнего опыта лечения детей с инородными телами ЖКТ (2017г-2022 г)

Вид инородного тела.

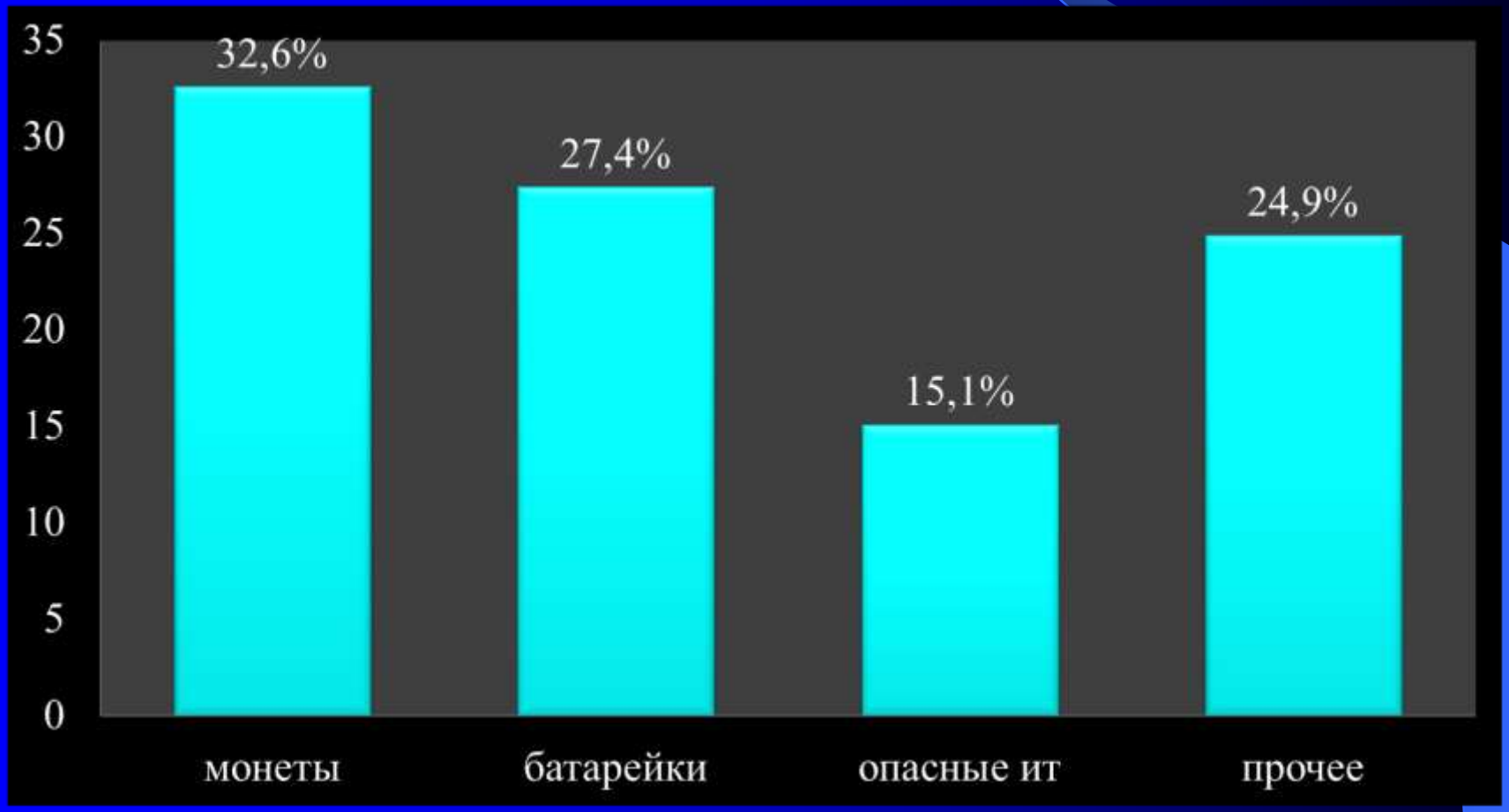

# Анализ 5-летнего опыта лечения детей с инородными телами ЖКТ (2017г-2022 г)

## Возрастные группы.

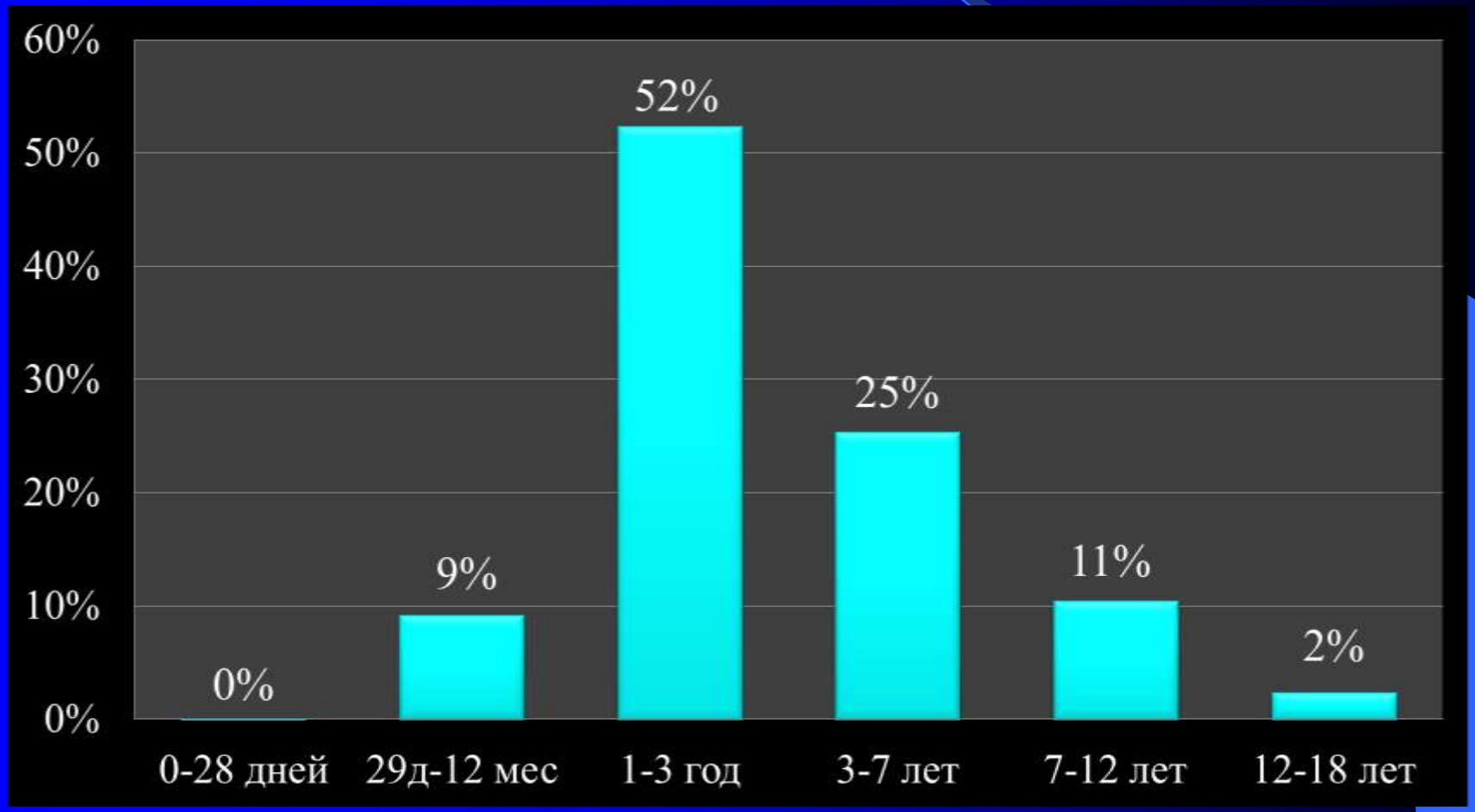


Периодизация детского возраста Н.П.Гундобину 1906 г*

# Обследование пациента с подозрением на инородное тело ЖКТ.

1.Осмотр врачом-оториноларингологом

2.Осмотр врачом-хирургом

3.Рентгенологическое исследование (шеи, грудной и брюшной полости, таза в 2 проекциях)

4.Эндоскопическое исследование (экстренно- в течение 2 часов но не позднее 6 часов; срочно -в течение 24 часов; отсрочено-в течение72 часов от поступления)

*Отсутствие клинических проявлений не должно служить поводом для отказа от дальнейшего обследования больного с подозрением на инородное тело пищеварительного тракта*

# Выбор аппаратуры для эндоскопических исследований верхних отделов ЖКТ у детей

| **Диаметр эндоскопов (мм)** | **4,9-5,5-5,9** | **7,8-8,8** | **9,2-9,9 и более** |
|---|---|---|---|
| Инструментальный канал (мм) | 2,0-2,2 | 2,2-2,8 | 2,8-3,7 |
| Возраст ребенка | Новорожденные и младенцы до 10 кг | Дети младшей возрастной группы от 10 кг | Стандартные взрослые эндоскопы безопасны у детей с массой тела выше 25 кг |

# Эндоскопические инструменты, рекомендуемые для извлечения инородных тел.

| Тип инородного тела | Инструмент |
|---|---|
| Тупые ИТ | Щипцы-ретракторы, захваты, полипэктомические петли, корзинки, сетчатые ловушки |
| Остроконечные ИТ | Щипцы-ретракторы, полипэктомические петли, корзинки, сетчатые ловушки, прозрачный колпачок, латексный мягкий конус |
| Длинные ИТ | Полипэктомические петли, корзинки |
| Пищевые комки | Щипцы-ретракторы, захваты, полипэктомические петли, корзинки, сетчатые ловушк |

# Инородные тела пищевода.

Симптомы:

рвота
дисфагия
слюнотечение
беспокойство
одинофагия

Все инородные тела пищевода у детей подлежат эндоскопической диагностике и удалению.

# Инертные инородные тела пищевода.

- Рекомендуется срочное (в пределах 24 часов от поступления) эндоскопическое вмешательство по поводу инертных ИТ пищевода, с отсутствием клинических проявлений , не вызывающих его полной обструкции.

- Рекомендуется экстренное (<2 часов) удаление инертных инородных тел при наличии клинических проявлений.

ESGE\ESPGHAN; Национальные клинические рекомендации

# Инертные инородные тела пищевода.

Перстень н/3 пищевода

игрушка н/3 пищевода

# Инертные инородные тела пищевода.

Монета в/3 пищевода

Монета в просвете пищевода

Изменения слизистой оболочки пищевода в месте стояния монеты

# Инертные инородные тела пищевода.

Изменения слизистой оболочки пищевода в месте длительно стоящего инородного тела (монеты в течение 1 месяца).

# Инертные инородные тела пищевода.

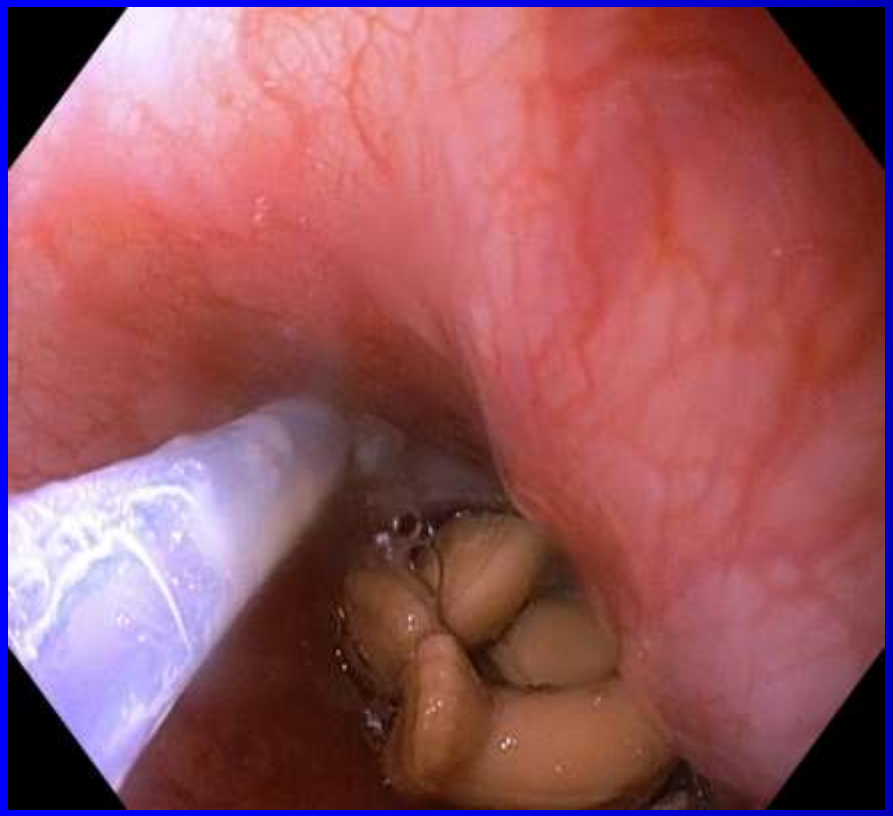

Пупс в просвете пищевода

# Инертные инородные тела пищевода



Пружина с/3 пищевода

Пружина после удаления

# Инертные инородные тела пищевода

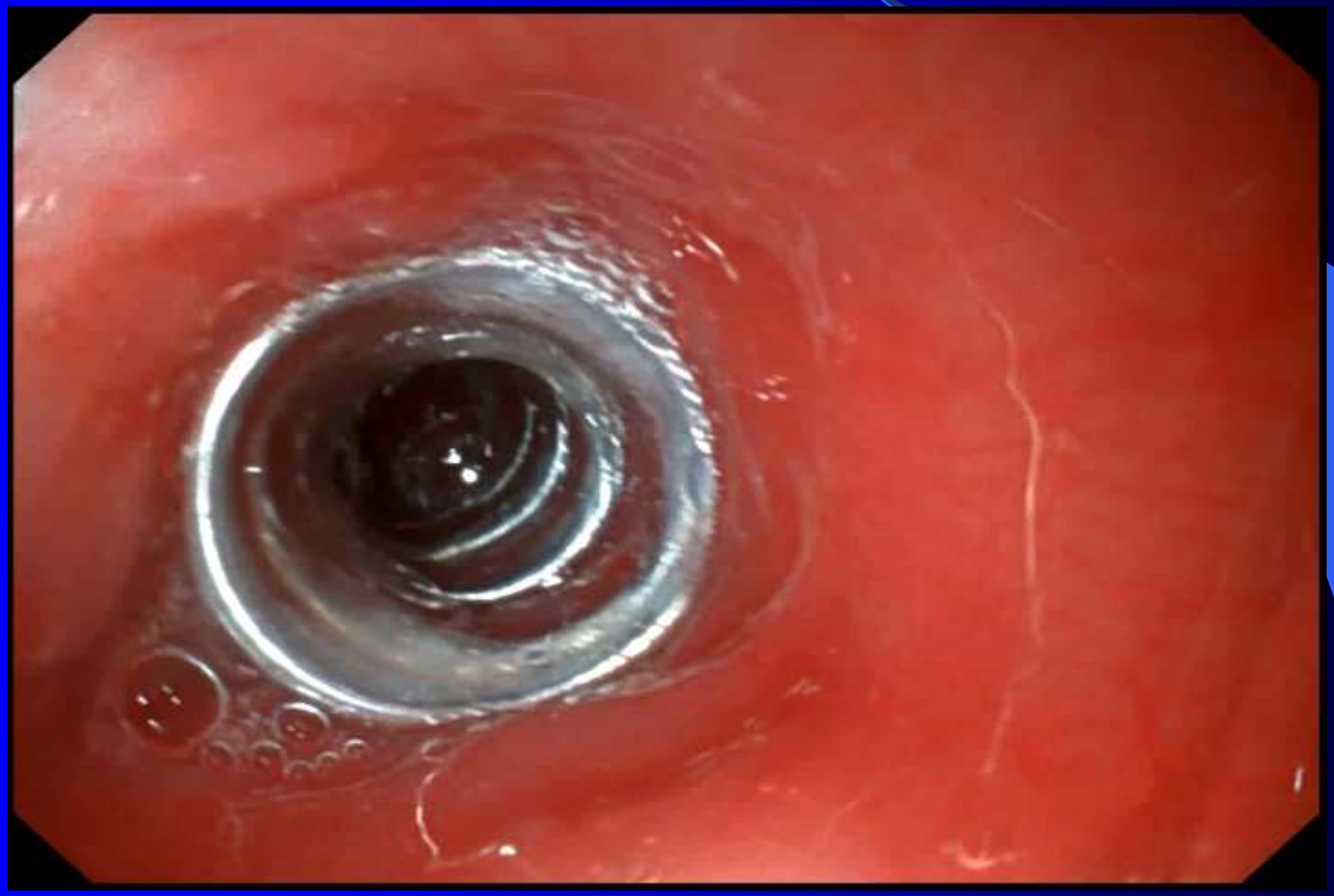

# Клинический случай.

Мальчик, 8 лет. Поступил в стационар в апреле 2023 г с диагноз: ОРВИ, острый тонзиллит.

Анамнез заболевания: в течение трех дней лихорадка до 39,5, затрудненное носовое дыхание, насморк, беспокойство. Так же мать отмечает у ребенка снижение аппетита с конца октября 2022г, немотивированное беспокойство. При плановом обследовании в клиническом анализе крови было выявлено повышение СОЭ до 90 мм/ч. Ребенок получил 2 курса а/б терапии. С 2023 г мать отмечает у ребенка снижение массы тела на 3-5 кг, выпадение волос, нарастающее снижение аппетита .

Анамнез жизни: ребенок наблюдается у невролога, психиатра с диагнозом: врожденны порок развития головного мозга, голопрозэнцефалия. Расстройства поведения.

Выполнено УЗИ ОБП – без патологии.

КАК –гемоглобин- 112г/л, эритроциты 5,0Х10*12/л, лейкоциты -17,7Х10*9/л, СОЭ-44 мм/ч, п/я-14%, с/я-69%. СРБ -10

На рентгенограмме ОГК – выявлено инородное тело верхней тети пищевода (монета). В легких без очаговых и инфильтративных изменений.

# Длительно стоящее инородное тело пищевода (монета, в течение 6 месяцев).

Монета в/3 пищевода

Монета в просвете пищевода

# Длительно стоящее инородное тело пищевода (монета, в течение 6 месяцев).

Слизистая оболочка пищевода в месте стояния инородного тела

Монета после удаления

# Длительно стоящее инородное тело пищевода (монета, в течение 6 месяцев).

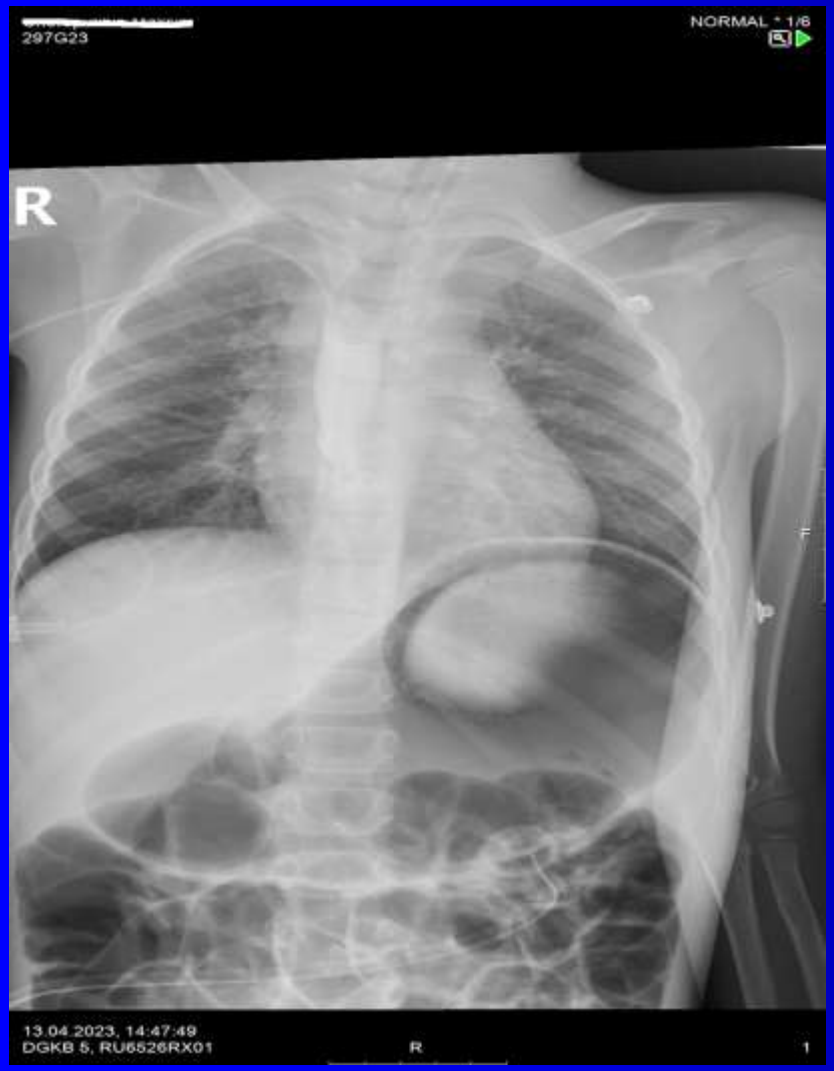


Rg ОГК с водорастворимым контрастом после удаления инородного тела и постановки чрескожной пункционной гастростомы.

# Инородные тела пищевода.

## Пищевой комок

- Рекомендуется экстренное (<2 часов от момента поступления) удаление застрявшего пищевого комка из пищевода при наличии клинических проявлений (слюнотечение, боль).

- При отсутствии симптомов- срочное удаление (<24 часов).

- Рекомендуется исследование на наличие патологии пищевода во всех случаях обтурации пищевым комком, включая гистологическую оценку.

ESGE\ESPGHAN; Национальные клинические рекомендации

# Опасные инородные тела пищевода.

Рекомендуется экстренное (предпочтительно в течение 2-х часов, но не позднее 6 часов от поступления) эндоскопическое вмешательство по поводу опасных  инородных тел (батарейки, остроконечные ИТ).

ESGE\ESPGHAN; Национальные клинические рекомендации

# Опасные инородные тела пищевода.

Кнопка в/3 пищевода

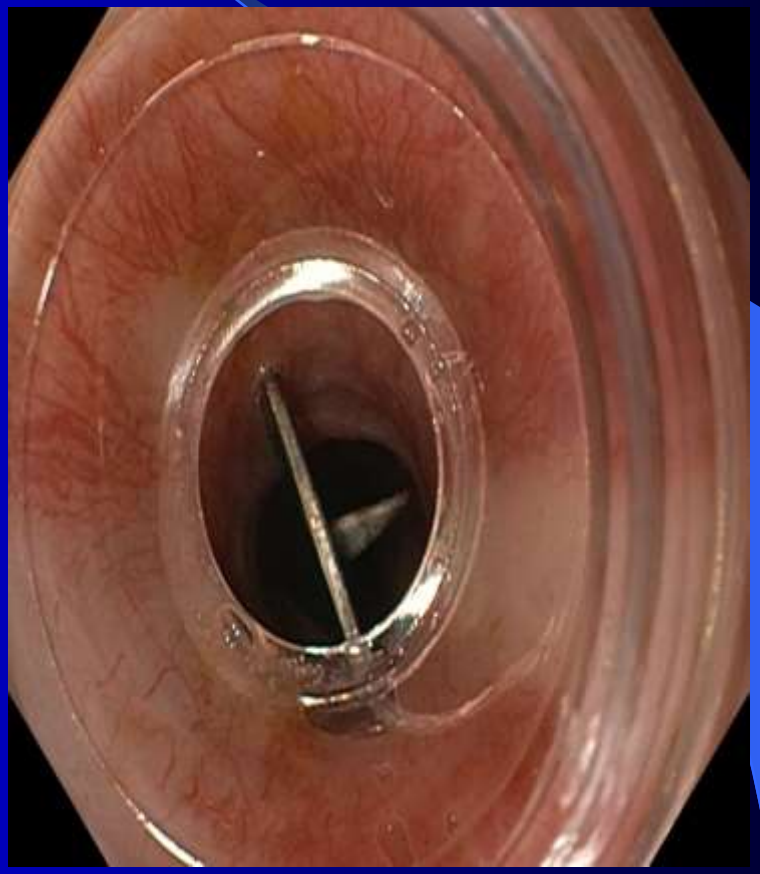

Кнопка в просвете пищевода

# Опасные инородные тела пищевода.

Множественные инородные тела (магниты) пищевода, желудка, ДПК.

# Опасные инородные тела пищевода

Монета в/3 пищевода

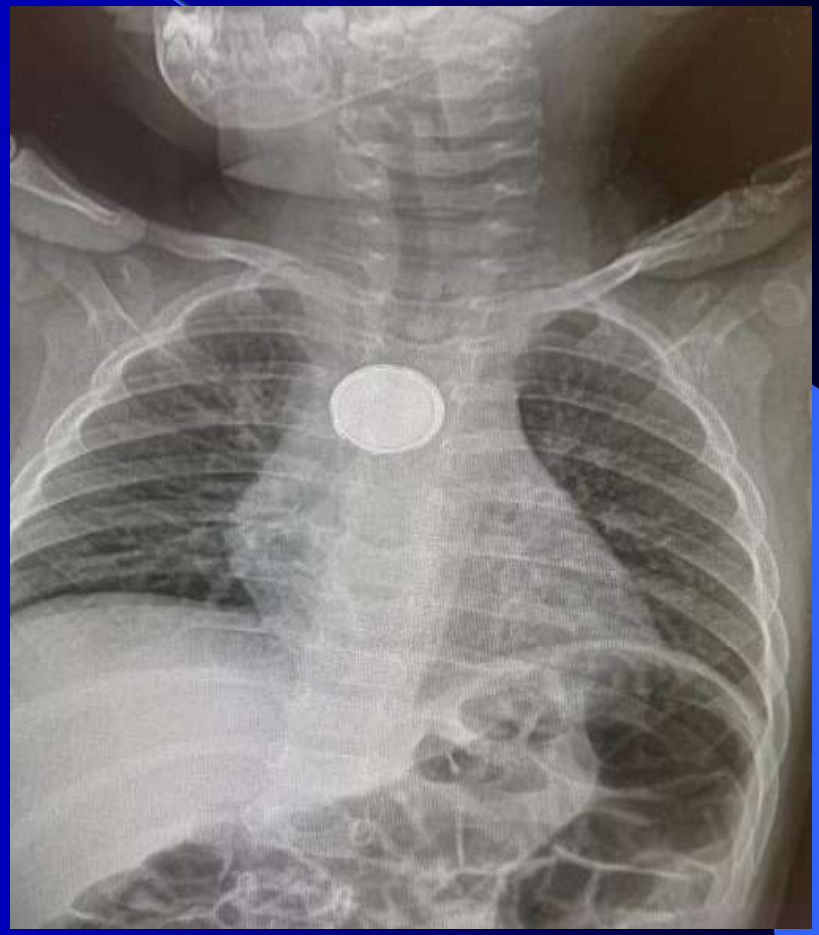

Батарейка с/3 пищевода

# Опасные инородные тела пищевода.

## Возможные осложнения от воздействия батарейки:

Химический и термический ожоги

Кровотечение

Перфорация

Рубцовый стеноз

Трахеопищеводный свищ

Аортопищеводный свищ

# Опасные инородные тела пищевода.

Батарейка с/3 пищевода

Батарейка в просвете пищевода

Химический ожог слизистой пищевода II степени (классификация Исаков Ю.Ф. Степанов Э.А., Мостовая С.С. 1985г)

# Опасные инородные тела пищевода.

Химический ожог слизистой пищевода III степени в месте стояния батарейки (классификация Исаков Ю.Ф. Степанов Э.А., Мостовая С.С. 1985г)

# Клинический случай.

Мальчик, 1г5мес. Поступил в ДГКБ №5 09.01.2019 г переводом из ЦРБ с диагнозом: инородное тело пищевода (батарейка) от 26.12.2018 г.

**Анамнез заболевания**: со слов матери с 26.12.2018 г у ребенка отмечается отказ от твердой пищи, беспокойство, лихорадка. Осмотрен педиатром, поставлен диагноз: ОРВИ. Амбулаторно получал а/б терапию (сумамед, флемоксим), симптоматическую терапию. Температура нормализовалась. На прием твердой пищи отмечалась рвота. Переведен на молочную смесь. 08.01.2019 г появилось затрудненно дыхание, рвота алой кровью. Госпитализирован в ЦРБ. Выполнена рентгенограмма ОГК – выявлено инородное тело в/3 пищевода. Перевод в ДГКБ 5. В момент перемещения ребенка из кареты СМП в отделение реанимации ДГКБ 5 - повторное массивное кровотечение, клиническая смерть. Реанимационные мероприятия.

Выполнена ЭГДС. Удаление инородного тела с умеренным сопротивлением. Повторное массивное кровотечение из места стояния инородного тела. Выполнен гемостаз зондом Блэкмора.

Выполнено КТ ОГК – затемнения или повреждения магистральных сосудов не выявлено.

Выполнена брохоскопия – изменений со стороны ТБД не выявлено.

Консультация сосудистого хирурга – кровотечение, скорее всего, обусловлено повреждением пищеводных сосудов.

11.01 – гастростомия по Кадеру.

14.01 – повторное кровотечение на фоне зонда Блэкмора. Выполнена операция: Стернотомия, ревизия средостения. Выявлено повреждение левой общей сонной артерии, безымянной артерии, левой подключичной артерии, левой безымянной вены. Проведено восстановление целостности магистральных сосудов. Наложена верхняя эзофагостома.

# Схема сосудов средостения и возвратного нерва.

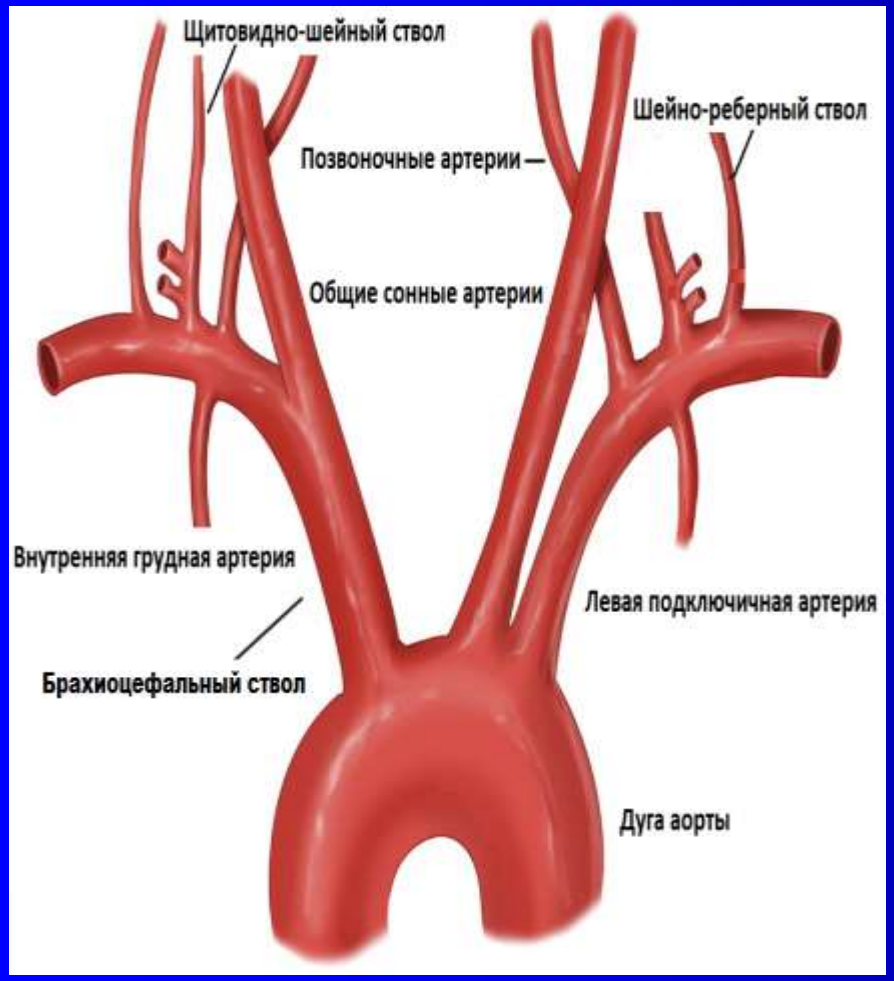


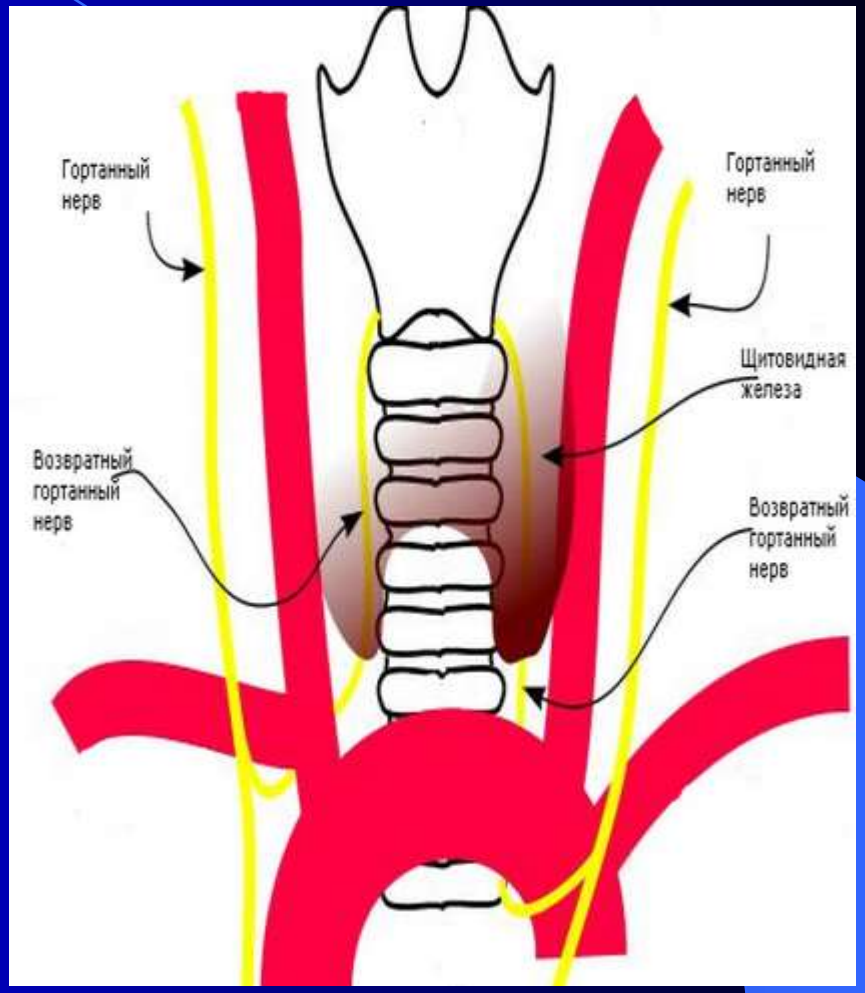

# Инородные тела желудка.

Консервативное ведение пациентов, а именно динамическое наблюдение за проглоченным инородным телом ЖКТ, без его эндоскопического извлечения, рекомендуется в ситуациях, когда у пациентов нет клинической симптоматики, а само инородное тело является тупым, инертным и небольшим (диаметр до 2,5 см, длина до 5 см), то есть, когда имеется гарантия его безопасного самопроизвольного отхождения.

Если тупое, инертное, небольшое инородное тело не выходит за пределы желудка в течение 3-4 недель, его следует извлечь эндоскопически.

ESGE\ESPGHAN; Национальные клинические рекомендации

# Инородные тела ЖКТ.

Множественные инородные тела ЖКТ

Инородное тело ЖКТ

# Инородные тела желудка.

Инородные тела желудка диаметром более 2,5 см обычно не проходят через привратник и должны быть извлечены эндоскопически в течение 24-48 часов от поступления.

Предметы длиной более 5-6 см обычно застревают в изгибе двенадцатиперстной кишки и должны быть удалены в срочном порядке (24 часа от поступления).

ESGE\ESPGHAN; Национальные клинические рекомендации

# Инородные тела желудка.

Инородное тело желудка
(зубная щетка)

# Инородное тело ДПК.

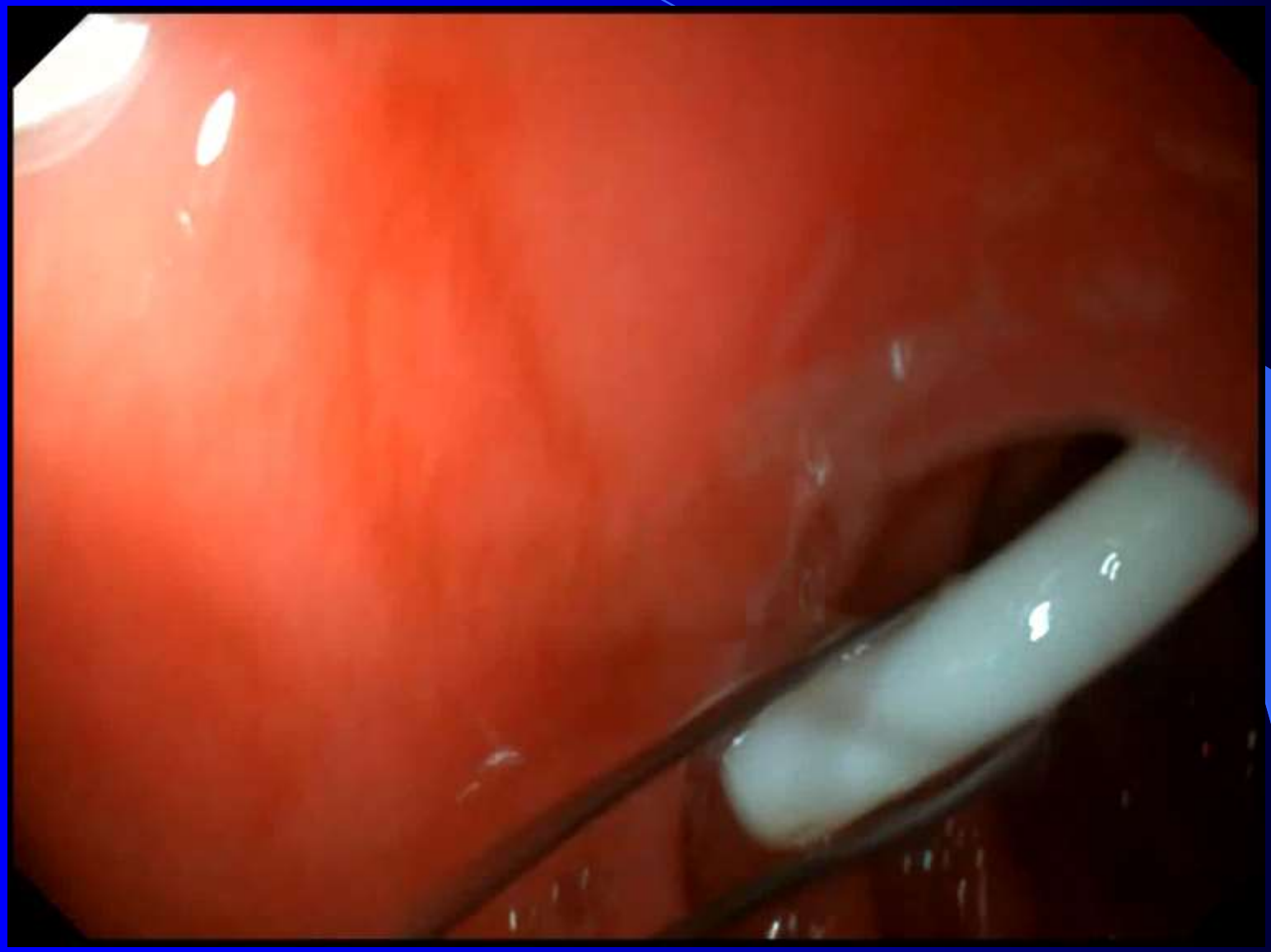

# Остроконечные инородные тела желудка.

ESGE\ESPGHAN рекомендует экстренное (<2 часа) удаления острых инородных тел из желудка или проксимального отдела ДПК даже у детей без симптомов.

По данным национальных клинических рекомендаций показано экстренное (в первые 2 часа от поступления) удаление острых инородных тел из желудка и проксимального отдела ДПК у детей с наличием клинических симптомов. И срочное (в пределах 24 часов от поступления) эндоскопическое вмешательство детям без клинических проявлений.

# Инородные тела желудка.

Инородное тело желудка (гвоздь)

Инородное тело желудка (саморез)

# Инородные тела желудка(батарейки).

- Рекомендуют удалять кнопочные батарейки из желудка экстренно( <2 часа), если у ребенка есть симптомы/или имеется анатомическая патология ЖКТ (например, дивертикул Меккеля)/или одновременно проглотил магнит.

- Если размер кнопочной батарейки более 20 мм, рекомендуется выполнить рентгенологический контроль и удалить ее только в том случае, если она будет все еще в желудке более чем 48 часов.

- Ребенок с цилиндрической батарейкой в желудке может наблюдаться амбулаторно, где через 7-14 дней после проглатывания должно быть выполнено рентгенологическое исследование, если батарейка не вышла со стулом.

ESGE\ESPGHAN; Национальные клинические рекомендации

# Инородные тела желудка.

Инородное тело желудка (пальчиковая батарейка)

Удаление пальчиковой батарейки.

# Инородные тела желудка и ДПК (магниты).

Рекомендовано срочное (<24 часа) удаление всех магнитов в пределах эндоскопического охвата. Для тех, что лежит вне зоны эндоскопического охвата, рекомендовано прицельное наблюдение и консультация хирурга при отсутствии продвижения по ЖКТ.

ESGE\ESPGHAN; Национальные клинические рекомендации.

# Инородные тела желудка и ДПК (магниты).

# Инородные тела желудка и ДПК (магниты)

# Инородные тела желудка и ДПК (магниты).

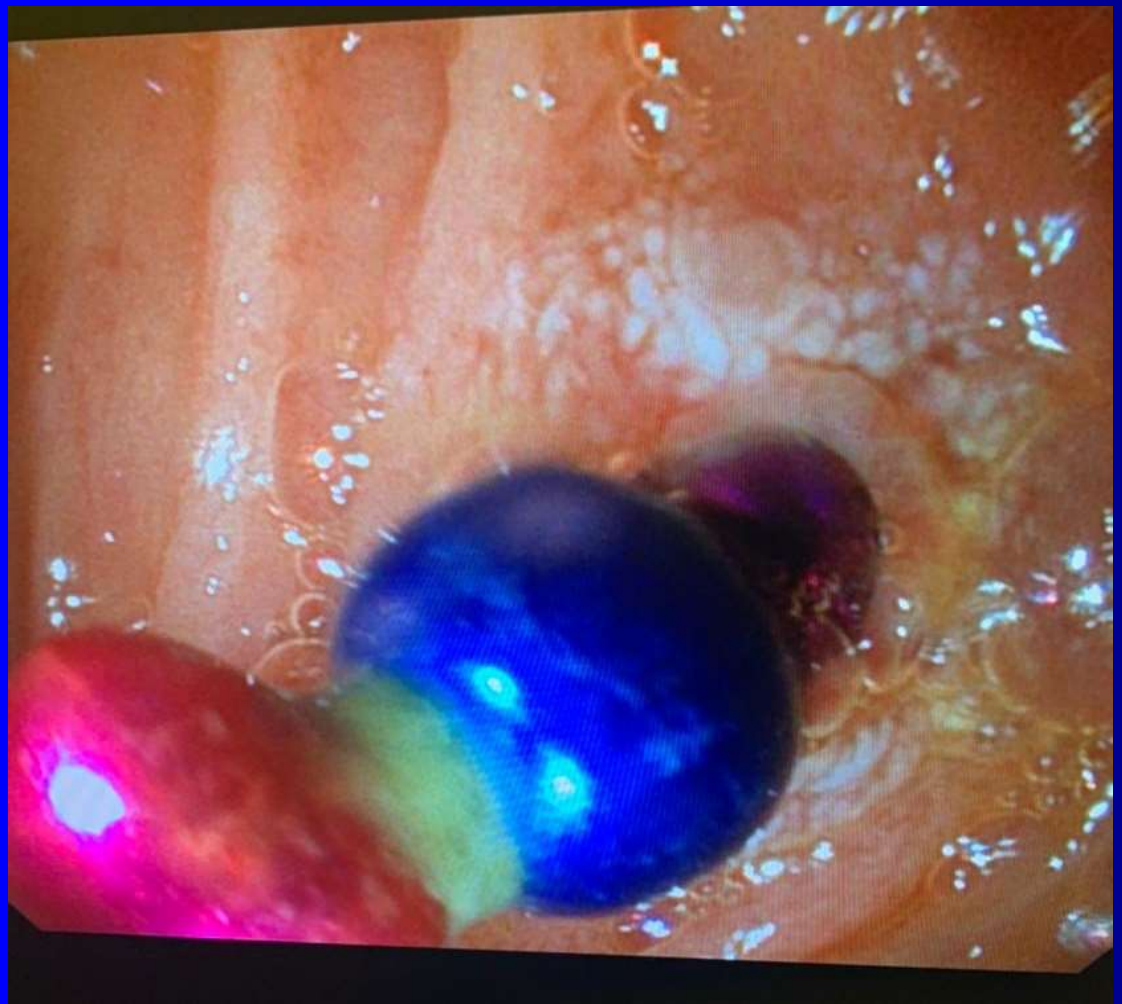

Инородные тела ДПК (магниты) с перфорацией.

# Инородные тела ЖКТ (магниты).

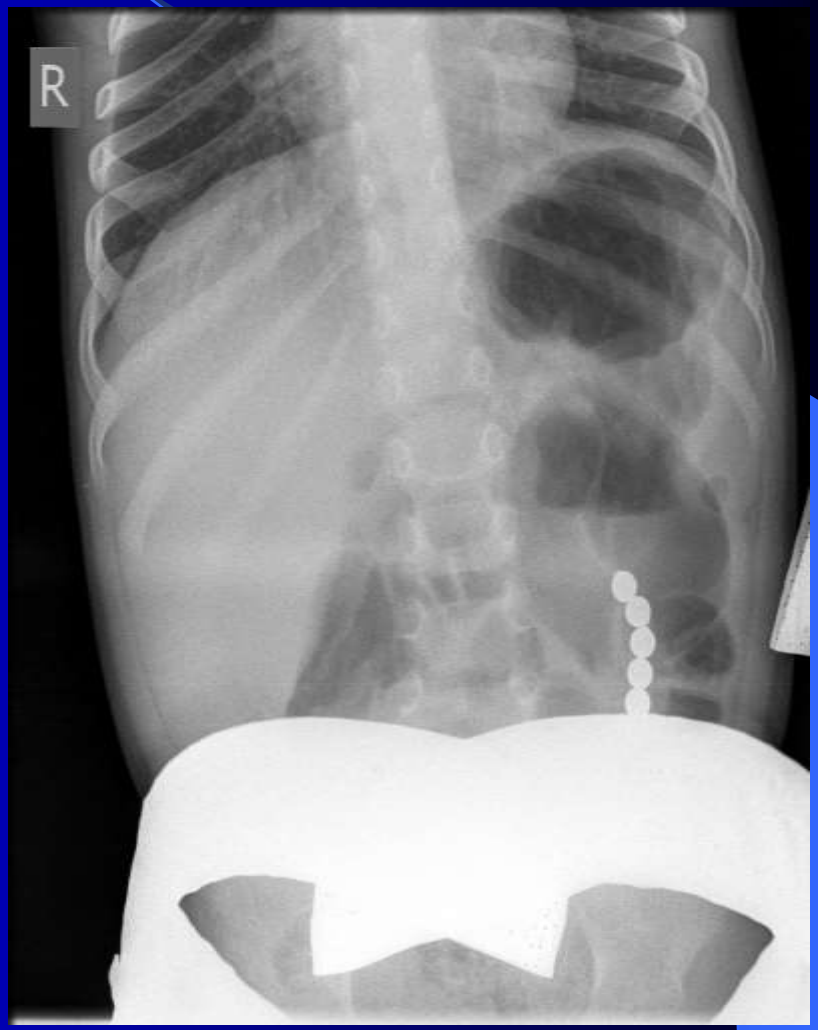

# Инородные тела ЖКТ (магниты).

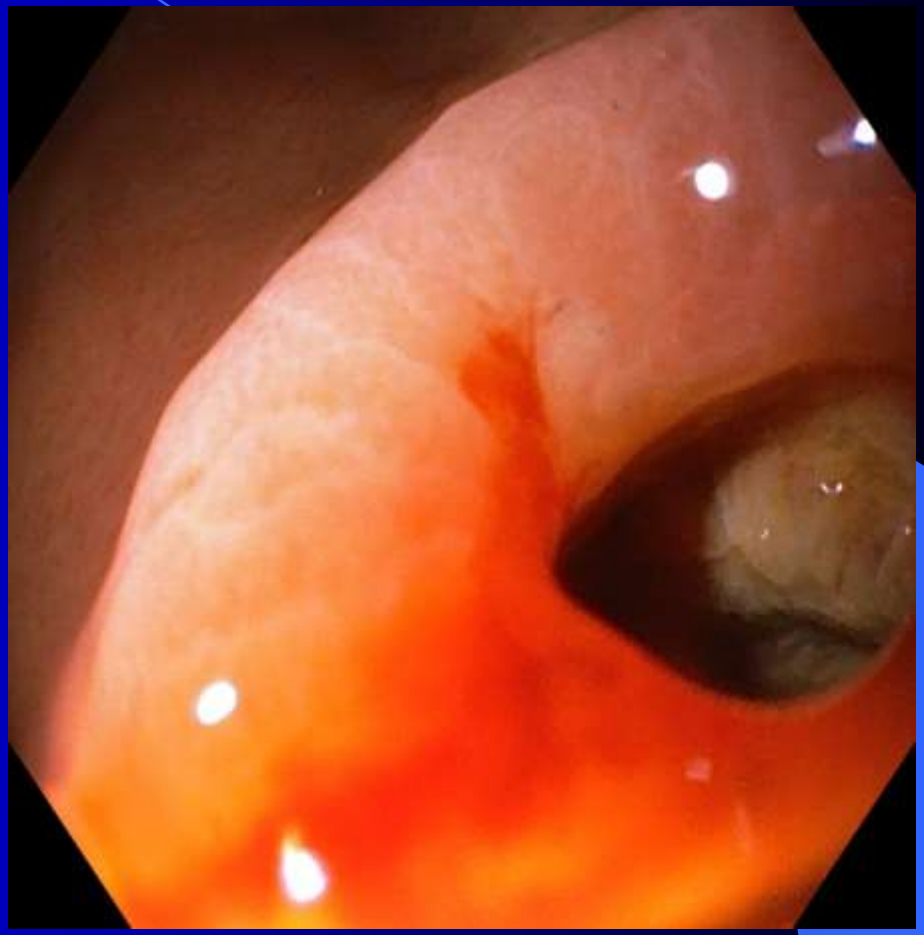

Устье желудочно-толстокишечного свища

# Инородные тела ЖКТ (магниты).

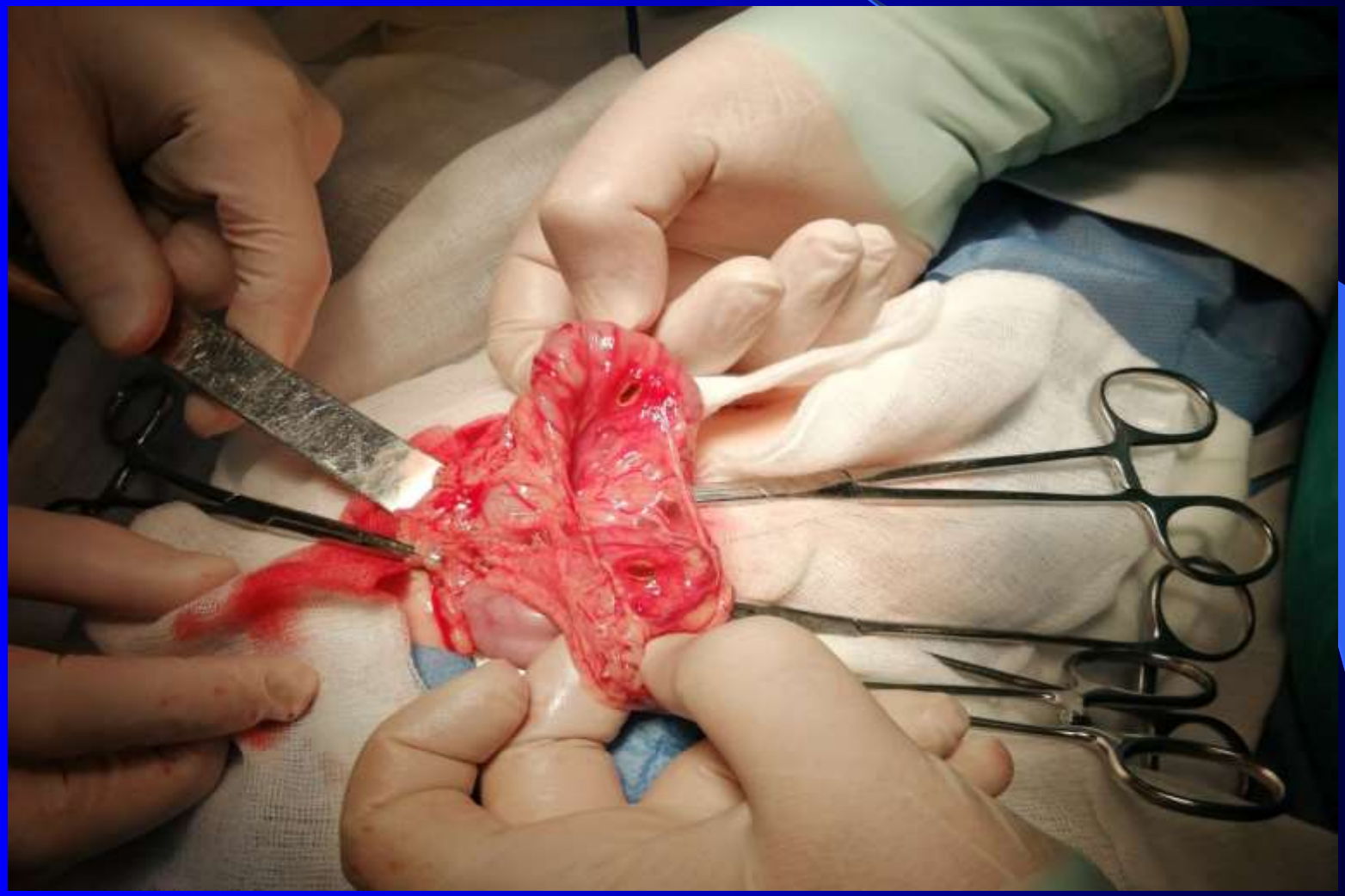

# Инородные тела ЖКТ (магниты).

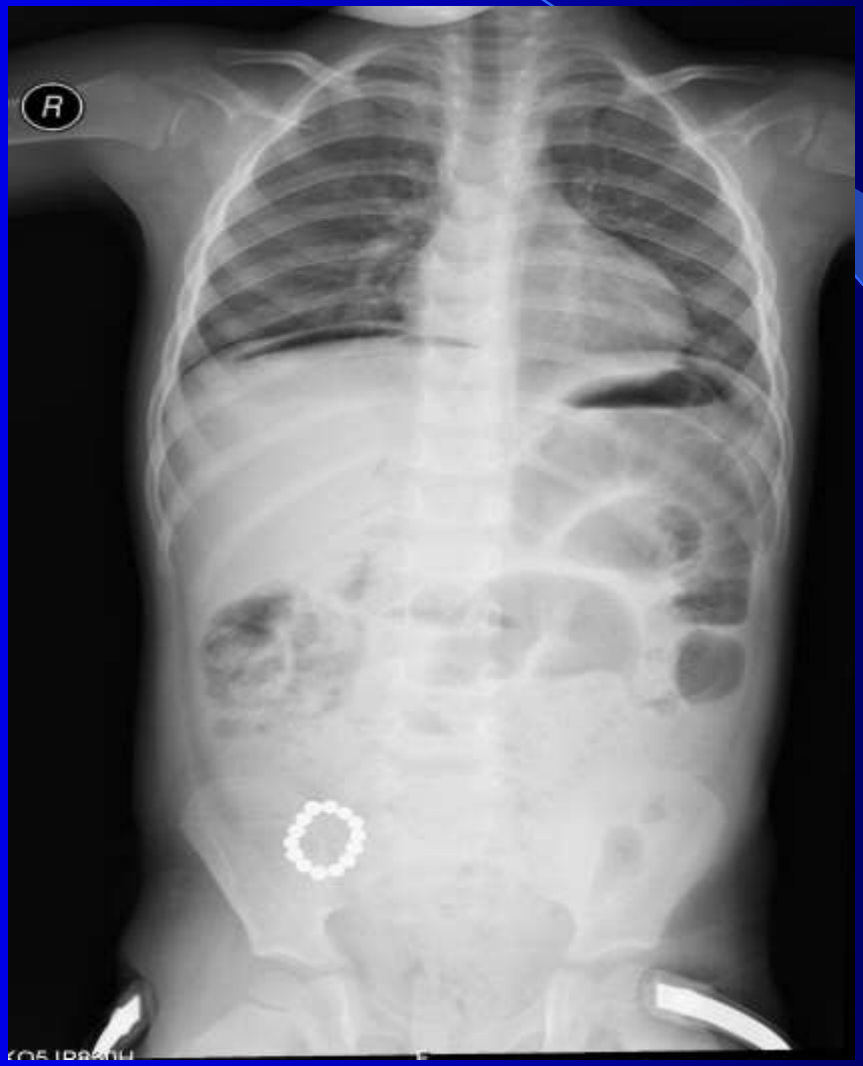

# Инородные тела ЖКТ (гидрогелевые гранулы).

Гранулы гидрогеля адсорбируют воду и могут увеличиваться в объеме в десятки раз.

Попадая в ЖКТ ребенка, гидрогелевые гранулы набухают, превращаются в шарики и вызывают обтурацию кишечника.

# Инородные тела ЖКТ (гидрогелевые гранулы).

В Уфе был получен патент :«Способ профилактики обтурационной непроходимости кишечника, вызванной гидрогелевыми шариками у детей» от 12 марта 2019 г.

# Выводы.

Необходимо информировать родителей об агрессивности и возможных осложнениях, которые могут вызывать батарейки, магнитные конструкторы, гидрогелевые шарики.

Со стороны родителей требуется контроль над ребенком, тщательный подбор игрушек, которые должны быть качественными, безопасными и соответствовать возрасту ребенка.

Врачи должны помнить, что клинические проявления инородных тел и их осложнения не всегда специфичны и могут протекать под маской других заболеваний.

Спасибо за внимание!