СПбГПМУ

Эндоскопическая диагностика воспалительных заболеваний кишечника у детей

Волкова Н.Л., Васильева К.Н., Туманова П.В.

- Воспалительные заболевания кишечника: болезнь Крона и язвенный колит – это наиболее тяжелые инвалидизирующие заболевания органов пищеварения иммунопатологической природы, характеризующиеся неуклонно прогрессирующим воспалением

- Во всем мире регистрируется динамика увеличения случаев развития ВЗК у детей, особенно БК (Duricova D., 2017)

Эндоскопические исследования играют важную роль в постановке диагноза, динамическом наблюдении, определении прогноза у пациентов с воспалительными заболеваниями кишечника

Leighton JA,,
et al. ASGE guideline: endoscopy in the diagnosis and treatment of inflammatory bowel disease. Gastrointest Endosc 2006;63:558–65.
Bourreille A, et al. Role of small-bowel endoscopy in the management of patients with inflammatory bowel disease: an

international OMED-ECCO consensus. Endoscopy 2009;41:618–37 •

ЗАДАЧИ ЭНДОСКОПИИ

диагностика

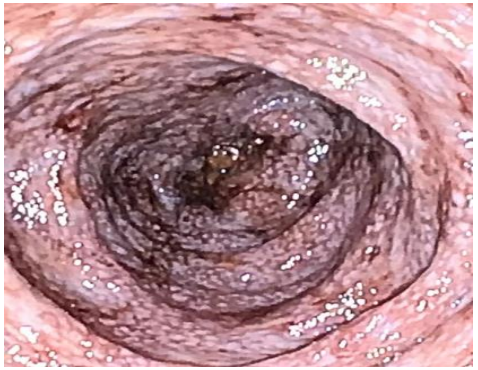

эндоскопический мониторинг

визуализация тонкой кишки

наблюдение

«лечебная» эндоскопия

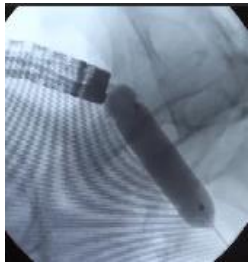

CONSENSUS/GUIDELINES
European evidence based consensus for endoscopy in inflammatory bowel disease

- При подозрении на ВЗК показано проведение тотальной колоноскопии с осмотром терминального отдела подвздошной кишки, взятие ступенчатой биопсии
- Проведение ЭГДС показано при постановке диагноза, оценки распространенности и локализации поражения
- Эндоскопия у детей и подростков должна проводится с анестезиологическим пособием
- Биопсия должна быть взята из каждого осмотренного отдела (min 2 биоптата), включая макроскопически не измененные отделы

Когда целесообразно проводить эндоскопическое исследование

- Клинические признаки заболевания
- Повышение СОЭ, ЦРБ, ф.кальпротектина Levine A, Koletzko S, Turner D, et al. ESPGHAN Revised Porto criteria for the diagnosis of inflammatory bowel disease in children and adolescents. J Pediatr Gastroenterol Nutr 2014;58:795–806.

- Перед серьезными изменениями терапии (эскалация, деэскалация)

- Подозрение на обострение
- При тяжелом остром колите безопаснее сигмоидиоскопия
- Илеоколоноскопия проводится по мере стабилизации состояния
- Во время клинической ремиссии при БК → mucosal healing
- При повышенных значениях кальпротектина на фоне клинической ремиссии при ЯК → mucosal healing
- Через 6- 12 месяцев после резекции кишки (постоперационный рецидив?)
- Для исключения дисплазии- обследование целесообразно проводить в период клинической ремиссии (для исключения ложно- положительной трактовки дисплазии)

See discussions, stats, and author profiles for this publication at: https://www.researchgate.net/publication/326739918

Endoscopy in Pediatric Inflammatory Bowel Disease: A Position Paper on Behalf of the Porto IBD Group of the Espghan

Article in Journal of Pediatric Gastroenterology and Nutrition · July 2018

Видеокапсульная эндоскопия

- При подозрении на поражении тонкой кишки- высоко чувствительный метод
- Противопоказана при подозрении на стенозы кишки (предпочтительнее гидроМРТ)

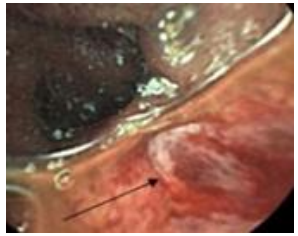

Баллоная энтероскопия

- Подозрение на стеноз
- Необходимость биопсии при неопределенных результатах эндоскопического исследования

Эндоскопическая баллонная дилатация

- Короткие (до 4 см) податливые стриктуры Singh VV, Draganov P, Valentine J. Efficacy and safety of endoscopic balloon dilation of symptomatic upper and lower gastrointestinal Crohn’s disease strictures. J Clin Gastroenterol 2005;39:284–90.
- Противопоказания: свищи, абсцессы

Язвенный колит

- Эндоскопические изменения начинаются от анального канала в проксимальном направлении
- Непрерывное циркулярное поражение
- «Очаговость» поражения дистальных отделов может быть связана с используемой ранее местной терапией

Manes G, et al. Appropriateness and diagnostic yield of colonoscopy in the management of patients with ulcerative colitis: a prospective study in an open access endoscopy service. Inflamm Bowel Dis 2008;14:1133–8.

- У 20% пациентов с панколитом возможно поражение терминального отдела подвздошной кишки (backwash ileitis)

Haskell H, et al. Pathologic features and clinical significance of “backwash” ileitis in ulcerative colitis. Am J Surg Pathol 2005;29:1472–81.

Goldstein N, Dulai M. Contemporary morphologic definition of backwash ileitis in ulcerative colitis and features that distinguish it from Crohn disease. Am J Clin Pathol 2006;126: 365–76.

Болезнь Крона

- Поражение любого отдела ЖКТ
- Чередование пораженных участков и нормальной СО
- Щелевидные язвы
- Афтозные язвы
- Рельеф СО по типу «булыжной мостовой»
- Свищевые отверстия, стриктуры
- Перианальное поражение

Geboes K, Ectors N, D'Haens G, Rutgeerts P. Is ileoscopy with biopsy worthwhile in patients presenting with symptoms of inflammatory bowel disease? Am J Gastroenterol 1998;93: 201–6.
Van Assche G, al. The second European evidence-based consensus on the diagnosis and management of Crohn's disease: definitions and diagnosis. J Crohns Colitis 2010;4:7–27.
23. Navaneethan U, Parasa S, Venkatesh PG, Trikudanathan

- У детей чаще чем у взрослых превалирует поражение толстой кишки

Shaoul R, Karban A, Reif S, et al. Disease behavior in children with Crohn’s disease: the effect of disease duration, ethnicity, genotype, and phenotype. Dig Dis Sci 2009;54:142–50.

- В 20-25% случаях технически визуализировать терминальный отдел подвздошной кишки у детей не удается

Thomson M, Tringali A, Landi R, et al. Pediatric Gastrointestinal Endoscopy: European Society of Pediatric Gastroenterology Hepatology and Nutrition (ESPGHAN) and European Society of Gastrointestinal Endoscopy (ESGE) Guidelines. J Pediatr Gastroenterol Nutr 2017;64:133–53.

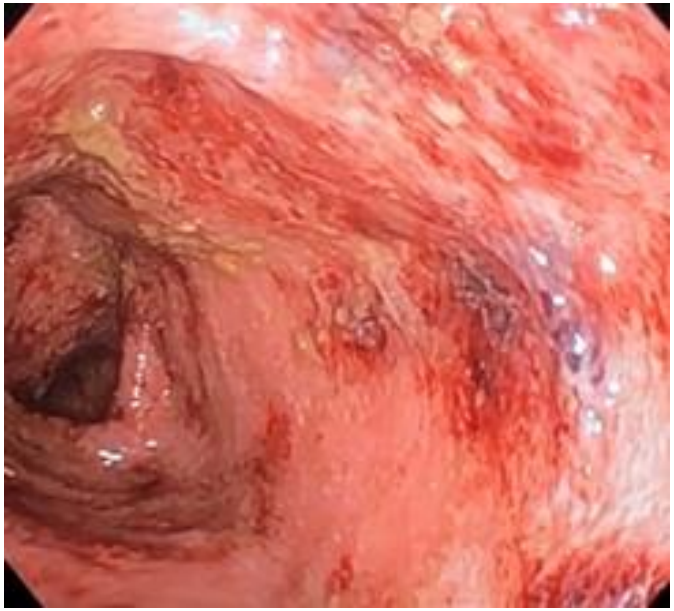

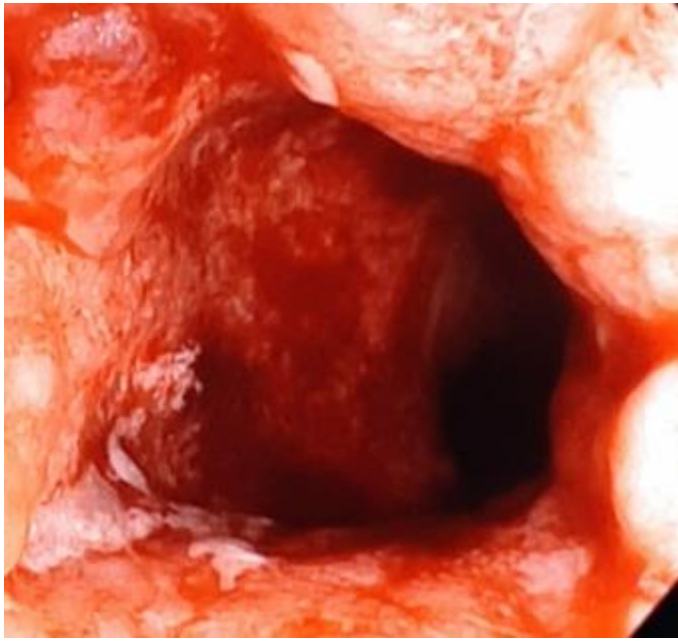

Эндоскопические индексы

- CDEIS (эндоскопический индекс тяжести БК)
- SES-CD (простой эндоскопический индекс БК)
- The Rutgeerts Score (эндоскопическая оценка активности послеоперационного рецидива болезни Крона)
- Индекс активности язвенного колита Мейо
- UCCIS (колоноскопический индекс активности ЯК)

Mayo 0
normal mucosa or inactive disease

Mayo 1
mild activity (erythema, decreased vascular pattern, mild friability)

Mayo 2
moderate activity (marked erythema, lack of vascular pattern, friability, erosions)

Mayo 3
severe activity (spontaneous bleeding, large ulcerations)

References

- Rutgeerts P, Sandborn WJ, Feagan BG, Reinisch W, et al. Infliximab for induction and maintenance therapy for ulcerative colitis. N Engl J Med. 2005; 353 (23): 2462-2476.

	Ileum	Right colon	Transverse colon	Left colon and sigma	Rectum	Total
Ulcers? 0: no 1: aphthous (0.1-0.5 cm) 2: large (0.5-2 cm) 3: very large (>2 cm)	___–	___+	___+	___+	___–	___+
Surface involved by disease 0: 0% 1: <50% 2: 50-75% 3: >75%					=	+
Surface involved by ulcerations 0: 0% 1: <10% 2: 10-30% 3: >30%					=	+
Narrowings? 0: No 1: Single, can be passed 2: Multiple, can be passed 3: Cannot be passed	___+	___+	___–	___–	___=	___
				Grand Total SES-CD score		

Decoding table (2)

Score	Decoding
0 - 2	remission
3 - 6	mild endoscopic activity
7 - 15	moderate endoscopic activity
> 15	severe endoscopic activity

- Не существует эталонного стандарта для оценки эндоскопической активности
- Эндоскопические индексы редко используются в педиатрии, особенно у пациентов с ранним дебютом (нет различия в поверхностных и глубоких язвах, тяжело оценить распространенность поражения, динамику, др)

Daperno M, D'Haens G, Van Assche G, et al. Development and validation of a new, simplified endoscopic activity score for Crohn's disease: the SES-CD. Gastrointest Endosc 2004;60:505–12.
Travis SP, Schnell D, Krzeski P, et al. Developing an instrument to assess the endoscopic severity of ulcerative colitis: the Ulcerative Colitis Endoscopic Index of Severity (UCEIS). Gut 2012;61:535–42.

- В педиатрической практике важно точное описание каждого осмотренного сегмента, в том числе с указанием эндоскопической динамики с момента предыдущей оценки

Эндоскопические симптомы (терминология)

- Потеря сосудистого рисунка
- Гиперемия СО
- Контактная кровоточивость
- Эрозии (дефекты СО менее 3 мм)
- Афтозные язвы (беловатый вдавленный дефект с венчиком гиперемии)
- Язвы
- Стенозы
- Псевдополипы
- «Булыжная» мостовая

Подготовка к исследованию

- Клинический минимум (клинический анализ крови, б/х крови, коагулограмма, группа крови, ЭКГ, при необходимости осмотр специалистов)
- Беседа с родителями (!возможные риски)
- Подписание информированного согласия
- На кануне исследования вечером: очистительные клизмы до чистых вод, объем 100 мл/год жизни/одну клизму=использование слабительных препаратов (пикопреп)
- В день исследования утром: очистительные клизмы до чистых вод, объем 100 мл/год жизни/раз
- Осмотр промывных вод лечащим врачом
- «Тяжелые» пациенты- без подготовки!

Клинические примеры

Девочка А., 4г.

- Дебют в 1 год, примесь крови в стуле
- Высокая лабораторная активность
- Язвенный колит?

Терминальный отдел подвздошной кишки

CVP-1

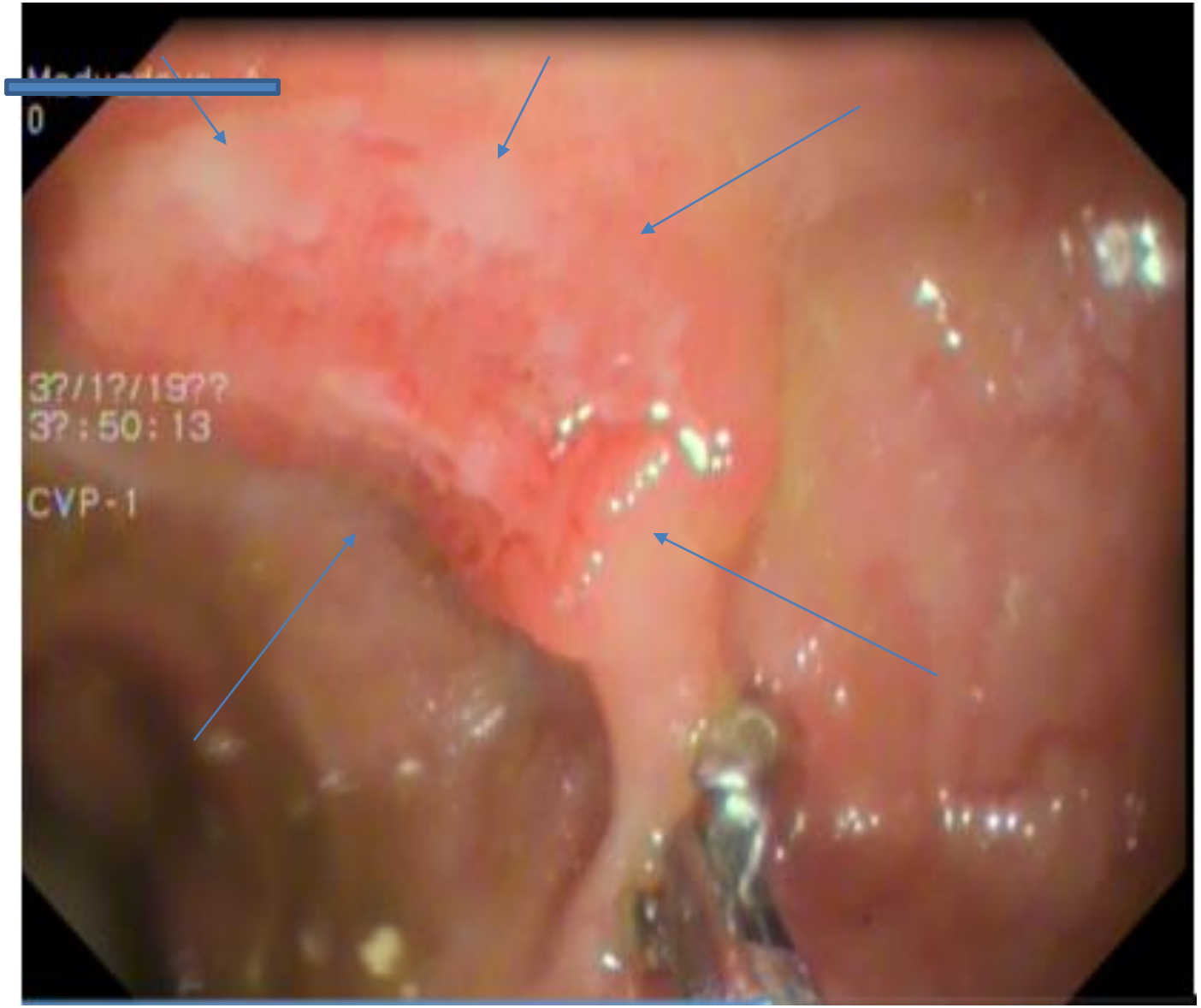

Слепая кишка

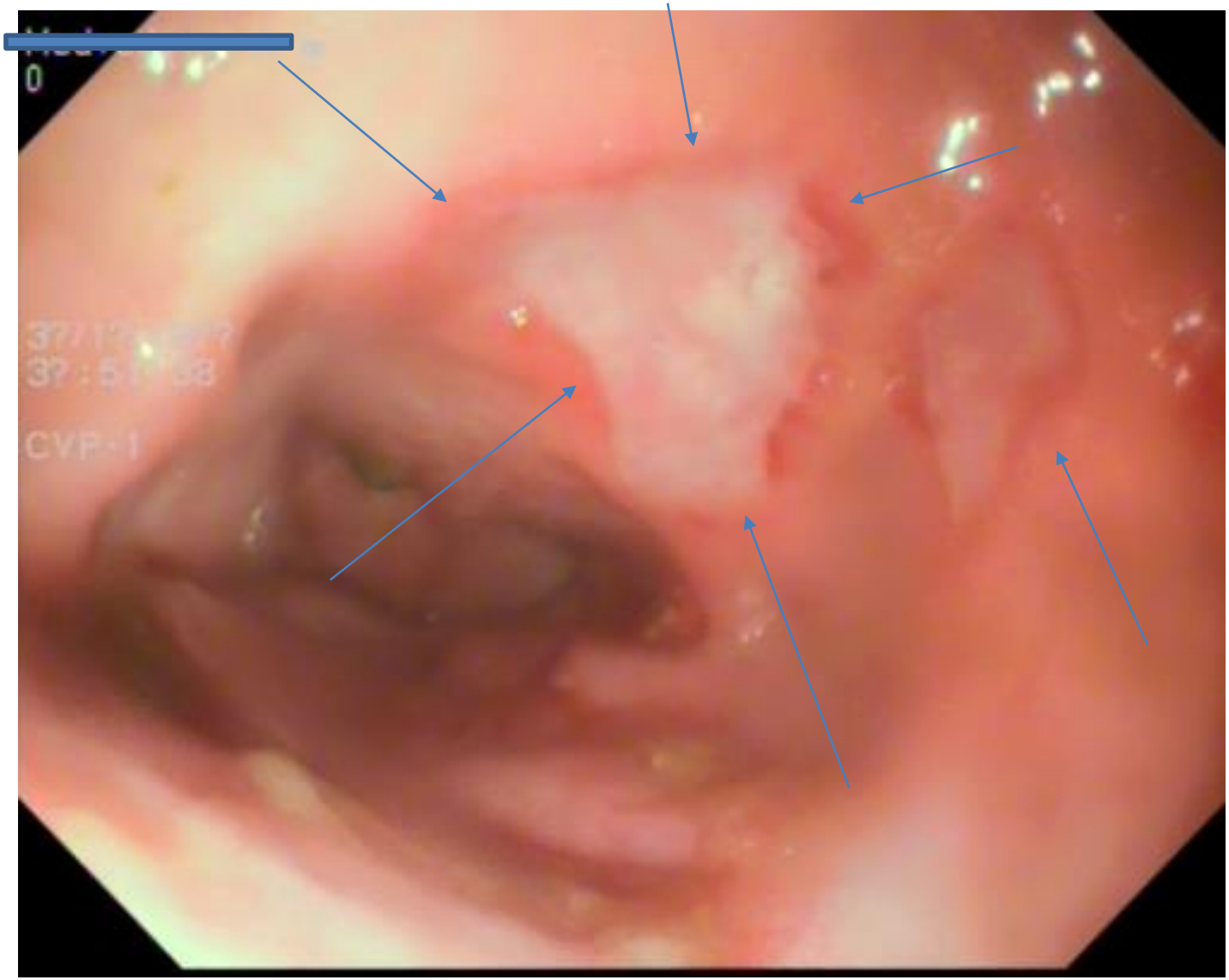

Поперечная кишка

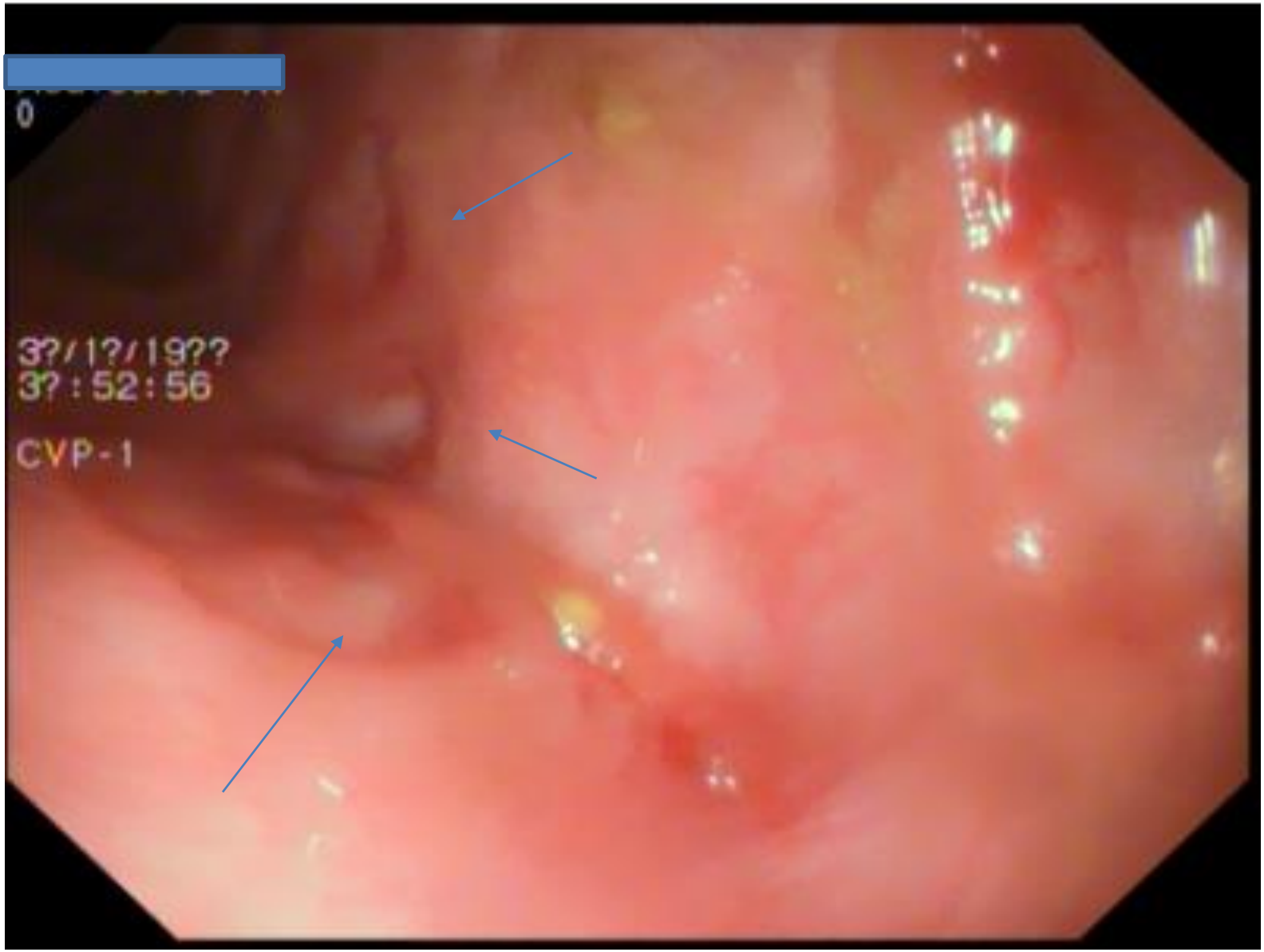

Нисходящая кишка

Окончательный диагноз: болезнь Крона.

ранний дебют → трудности диф. диагноза

Мальчик Д., 3 года.

- С 6 мес гемоколит
- КС, 1 г 11 мес: эрозивный проктосигмоидит
- КС,3 г: эрозивный панколит

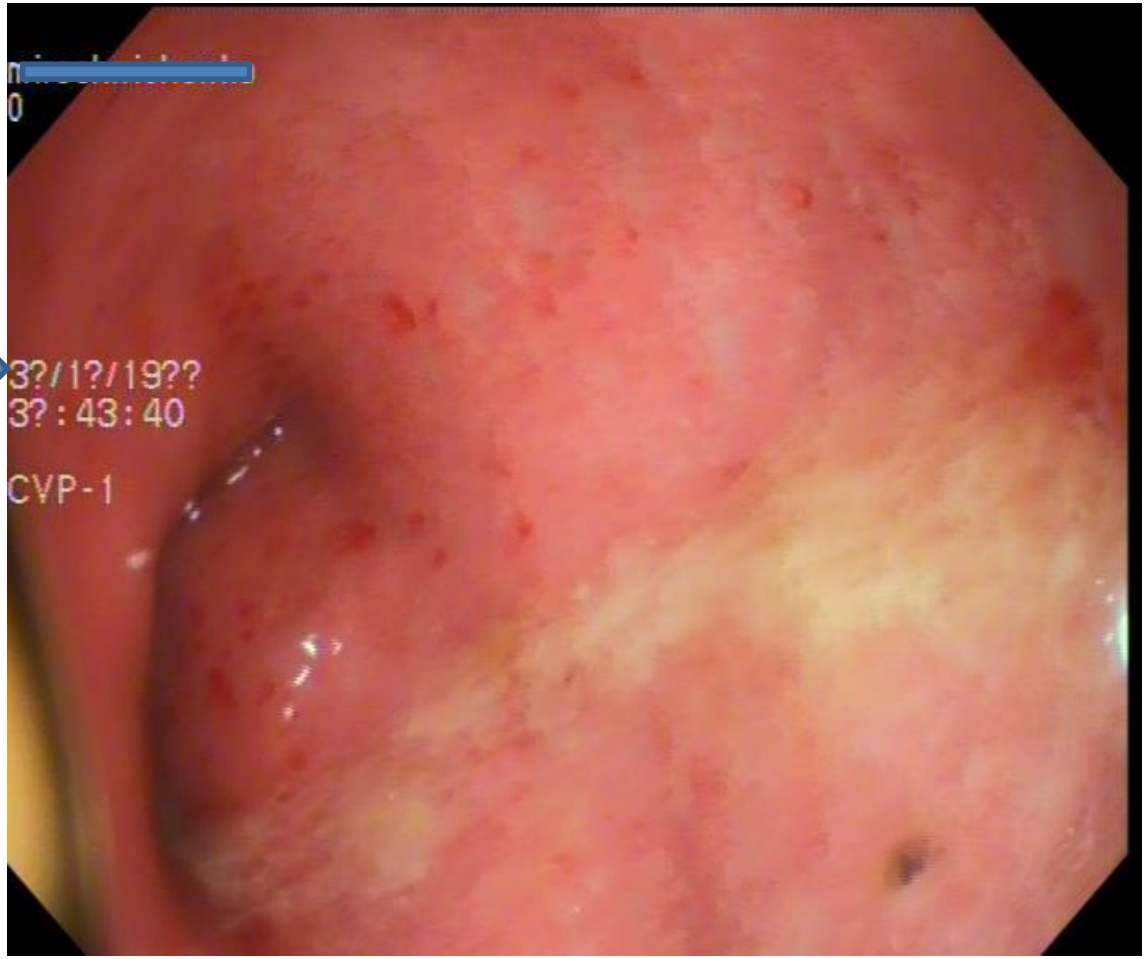

ЯК?

- Повышение ASCA, данные Гистологии
- Окончательный диагноз: болезнь Крона

Девочка Г., 14 лет.

- Дебют в 14 лет: жидкий стул, потеря массы тела, артритический синдром, субфебрилитет, повышение СОЭ, СРБ

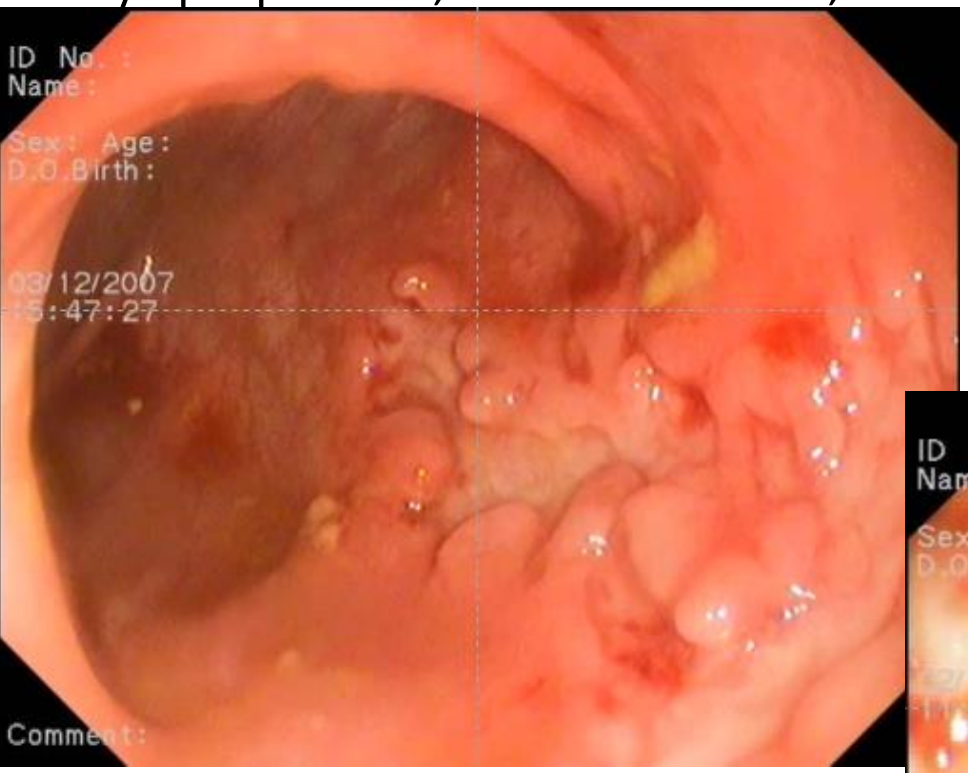

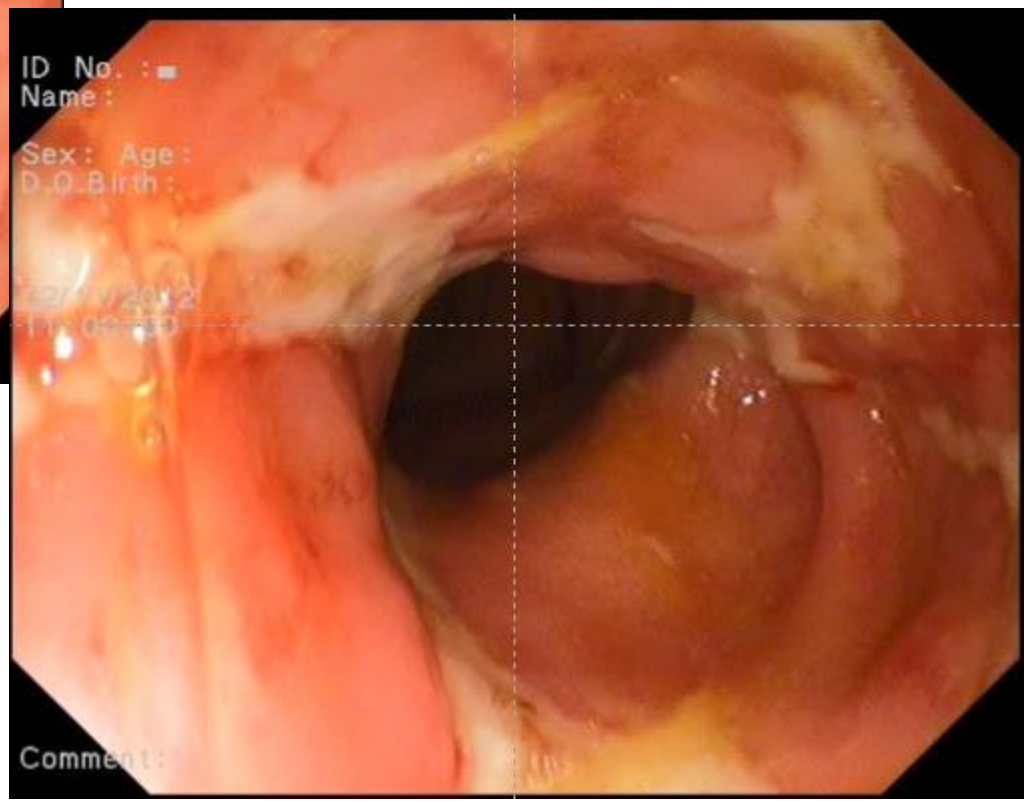

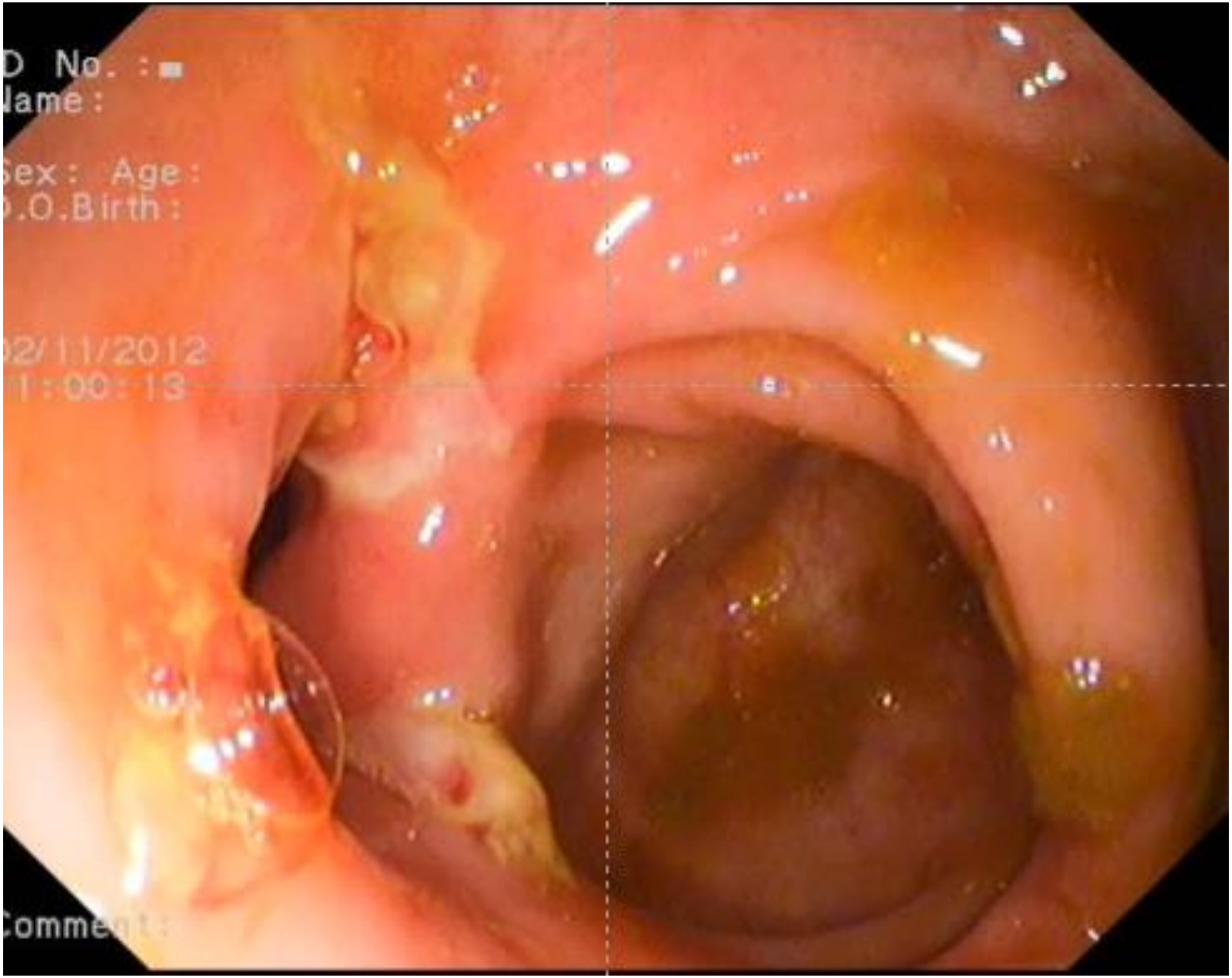

Окончательный диагноз: болезнь Крона

Мальчик А.,15 лет.

- Гемоколит, потеря массы тела, гипопротеинемические отеки, анемия тяжелой степени, лабораторная активность, болезнь Крона

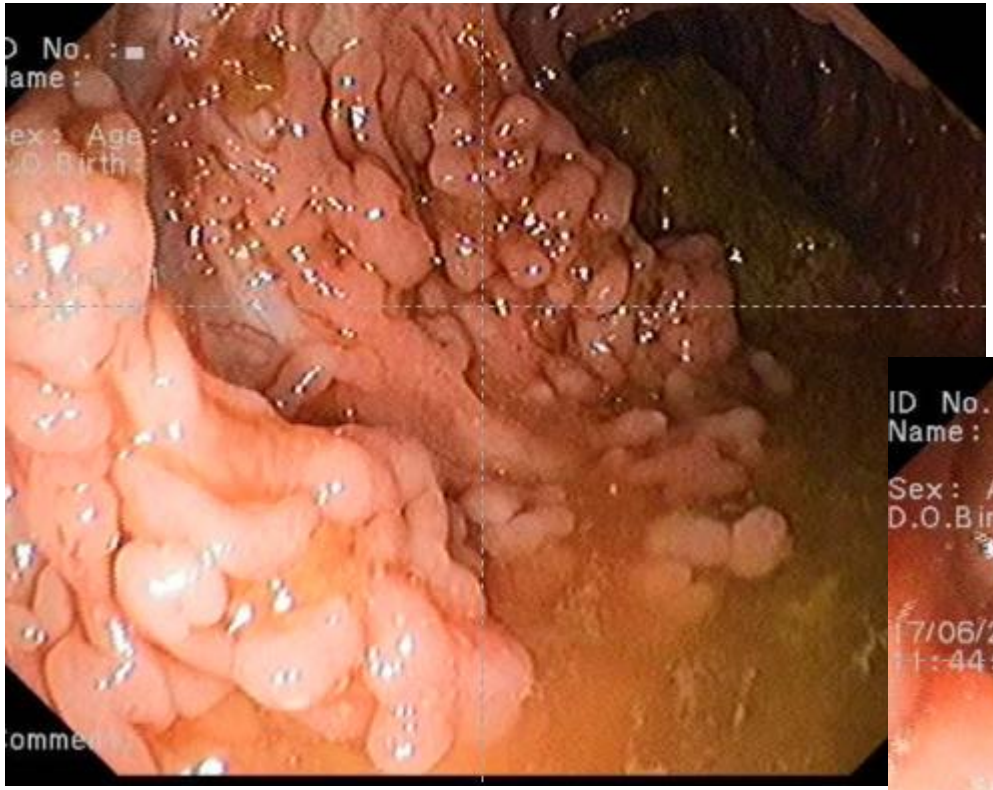

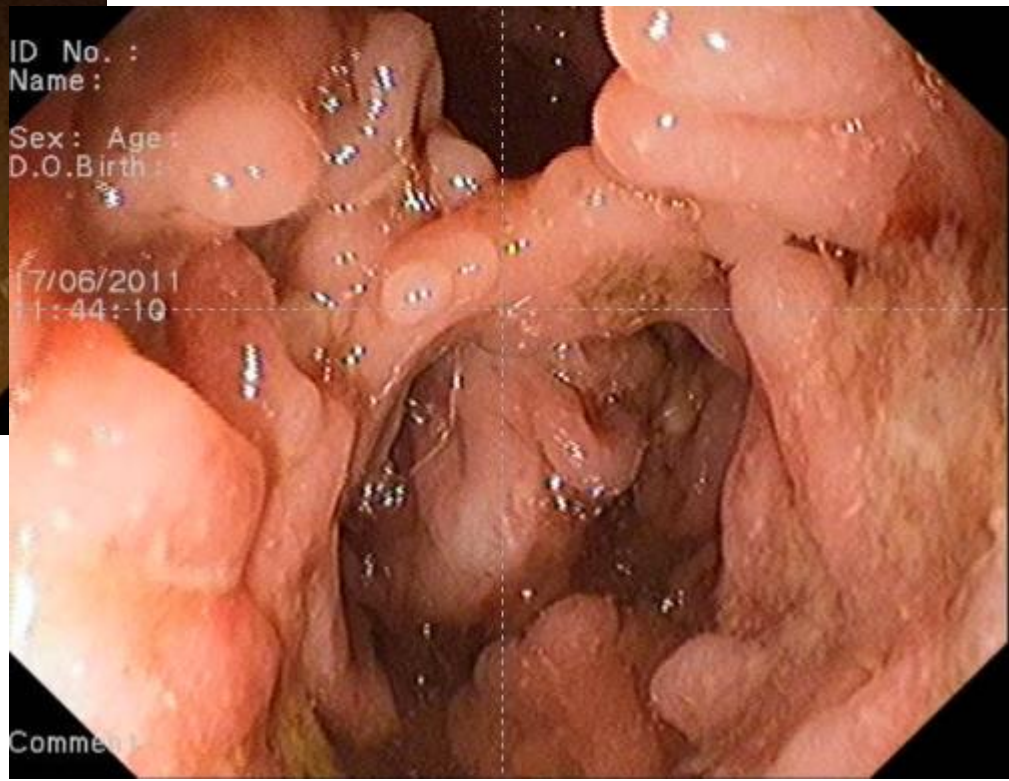

Мальчик К., 14 лет

- Дебют с 12 лет: боли в животе, кровь. Слизь в стуле, потеря массы тела (2 кг)

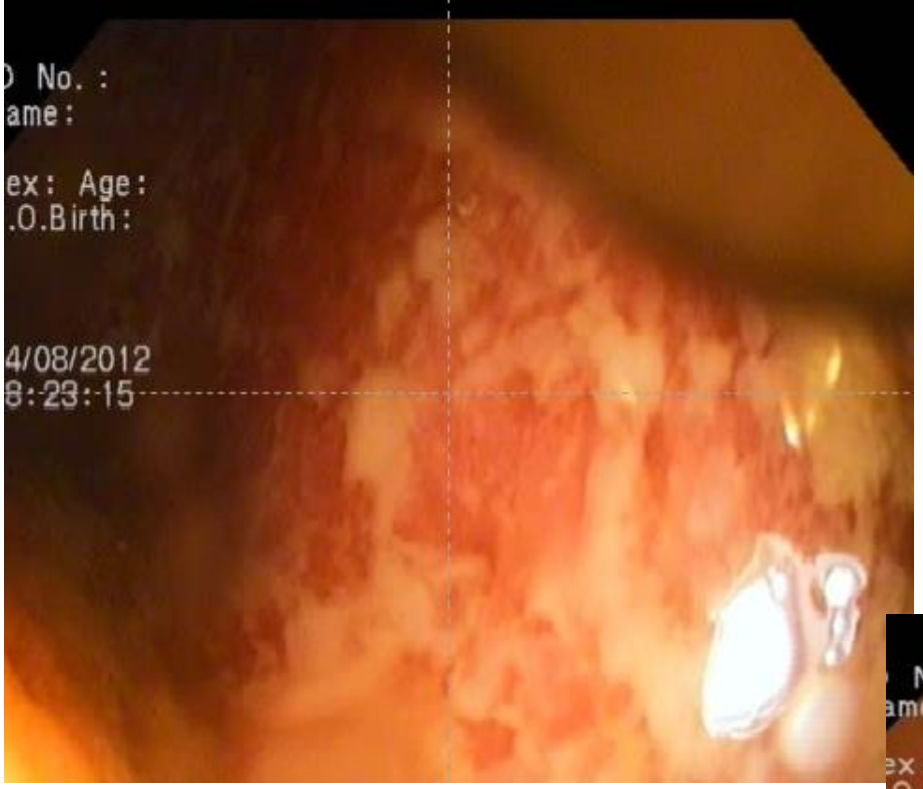

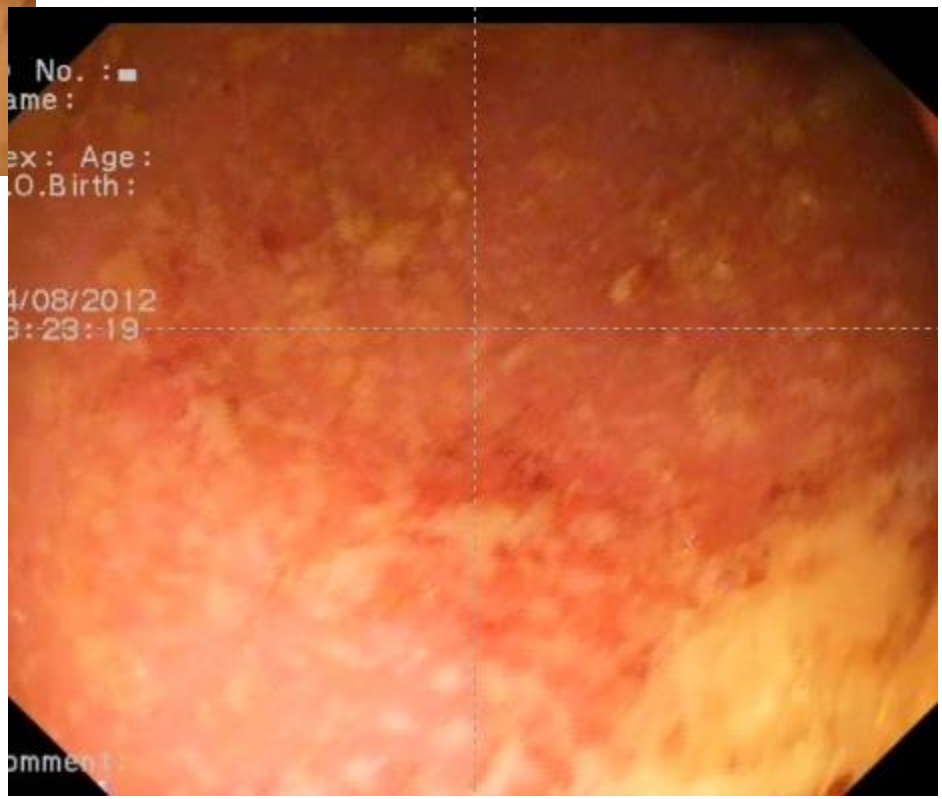

Окончательный диагноз:
язвенный колит

Мальчик Б., 17 лет:

- Дебют в 17 лет: учащение стула, артралгии, потеря массы тела (2 кг)

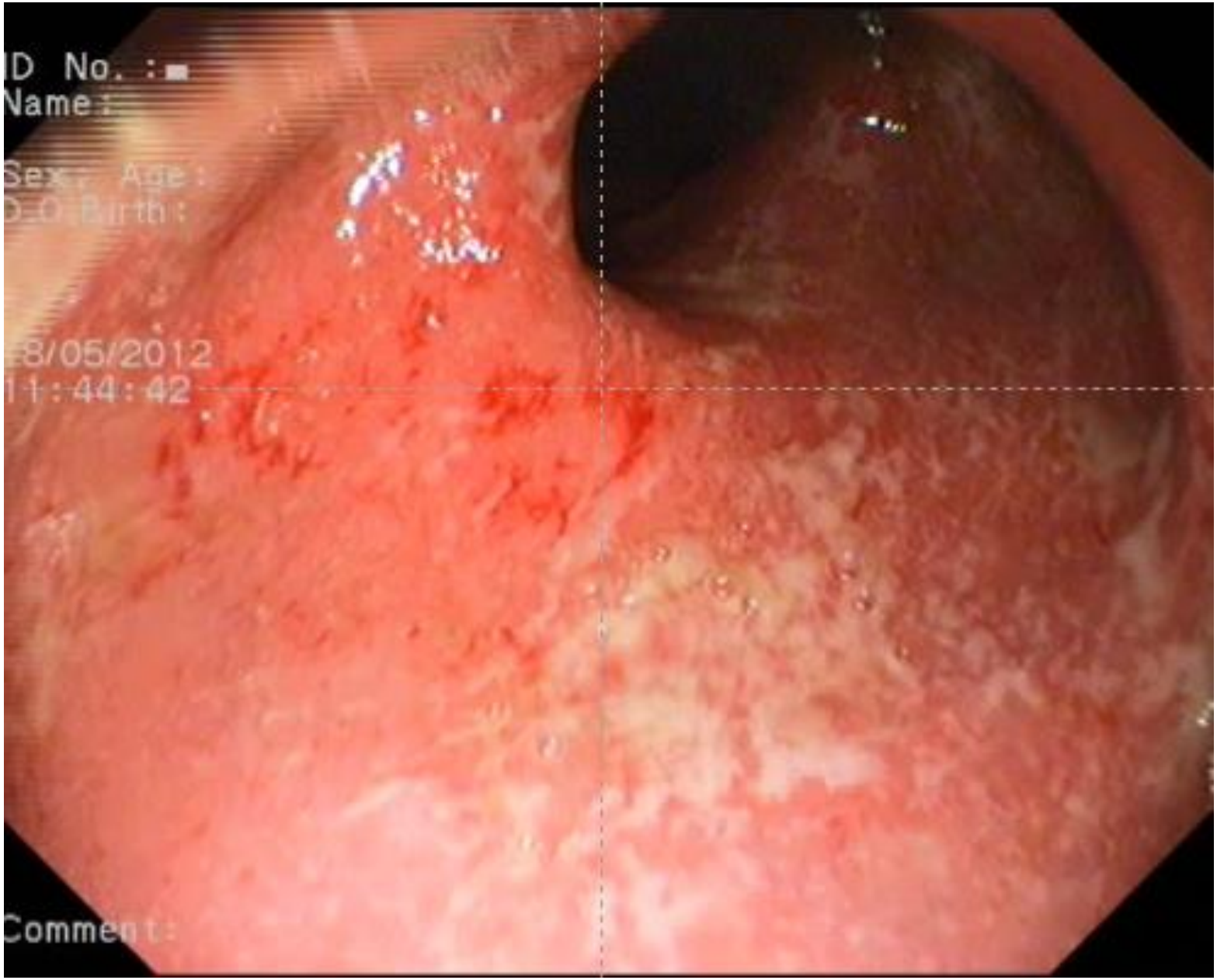

Окончательный диагноз: язвенный колит

Девочка О., 15 лет.

- Дебют с 10 лет: гемоколит
- В динамике- лабораторная активность, язвенное поражение ротовой полости, перианальной области (множественные кандиломы)

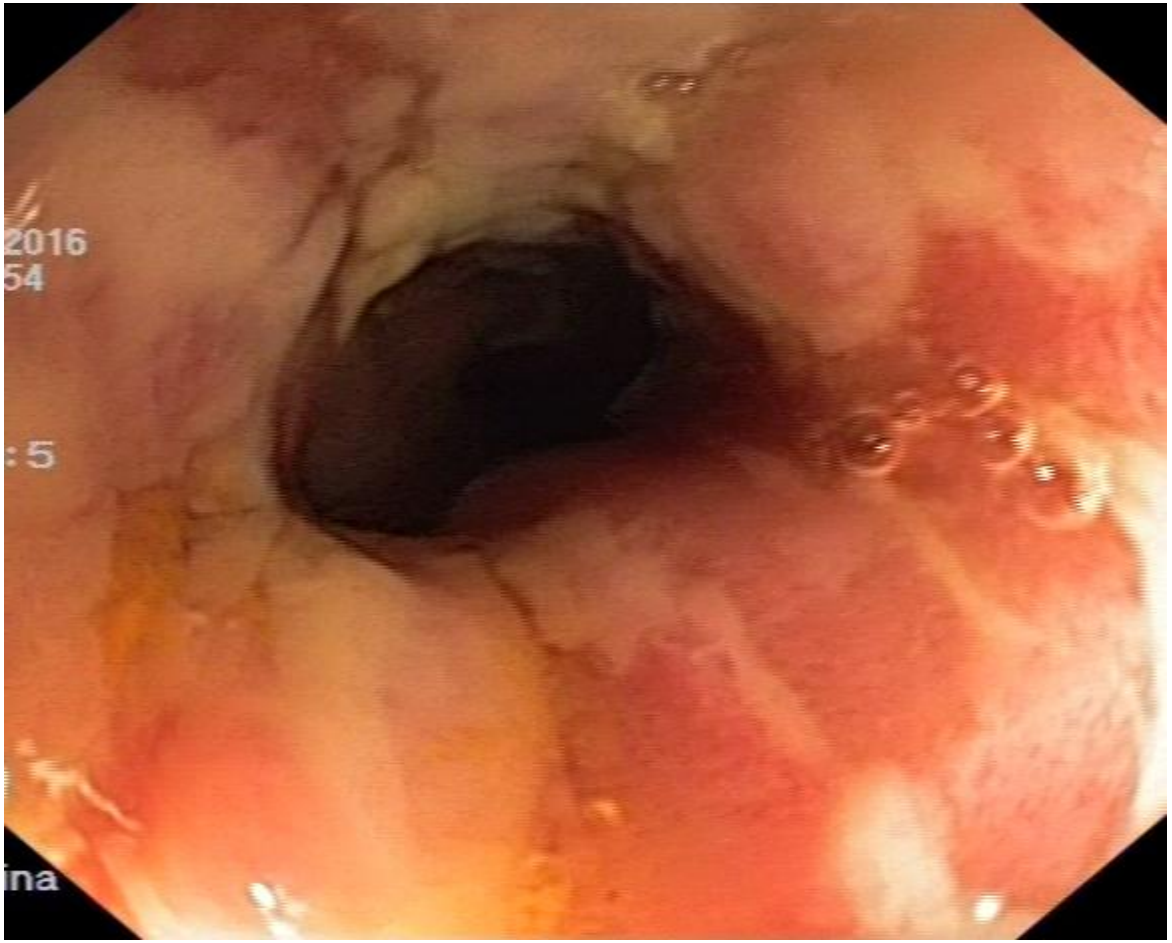

Язвенный

проктит, субкомпенсированный стеноз прямой кишки

Псевдополипы сигмовидной кишки

Девочка И., 12 лет.

- В 7 мес: операция по поводу гангренозно-перфоративного аппендицита, аппендикулярного инфильтрата, кишечной непроходимости
- В 6 лет: боли в животе, лихорадка, запоры, пальпируемое образование в животе.
- 6 лет: диагностическая лапароскопия: опухолевый конгломерат с вовлечением подвздошной кишки, толстой кишки, связан с 12-пк
- 6 лет: подготовка к КС- рвота каловым содержимым
- 10 лет: гидроМРТ: свищевой ход желудка. ЭГДС: свищи антрального отдела желудка
- 10 лет: оперирована: лапаротомия, разделение спаек, разобщение желудочно-кишечного свища, ушивание дефекта желудка, резекция участка с анастомозом, наложение илеотрансверзоанастомоза

?/1?/19??
8:01:31
VP-1

Девочка С., 16 лет

- Гемоколит, слабость, вялость, ЖДА, лабораторная активность, повышение ASCA

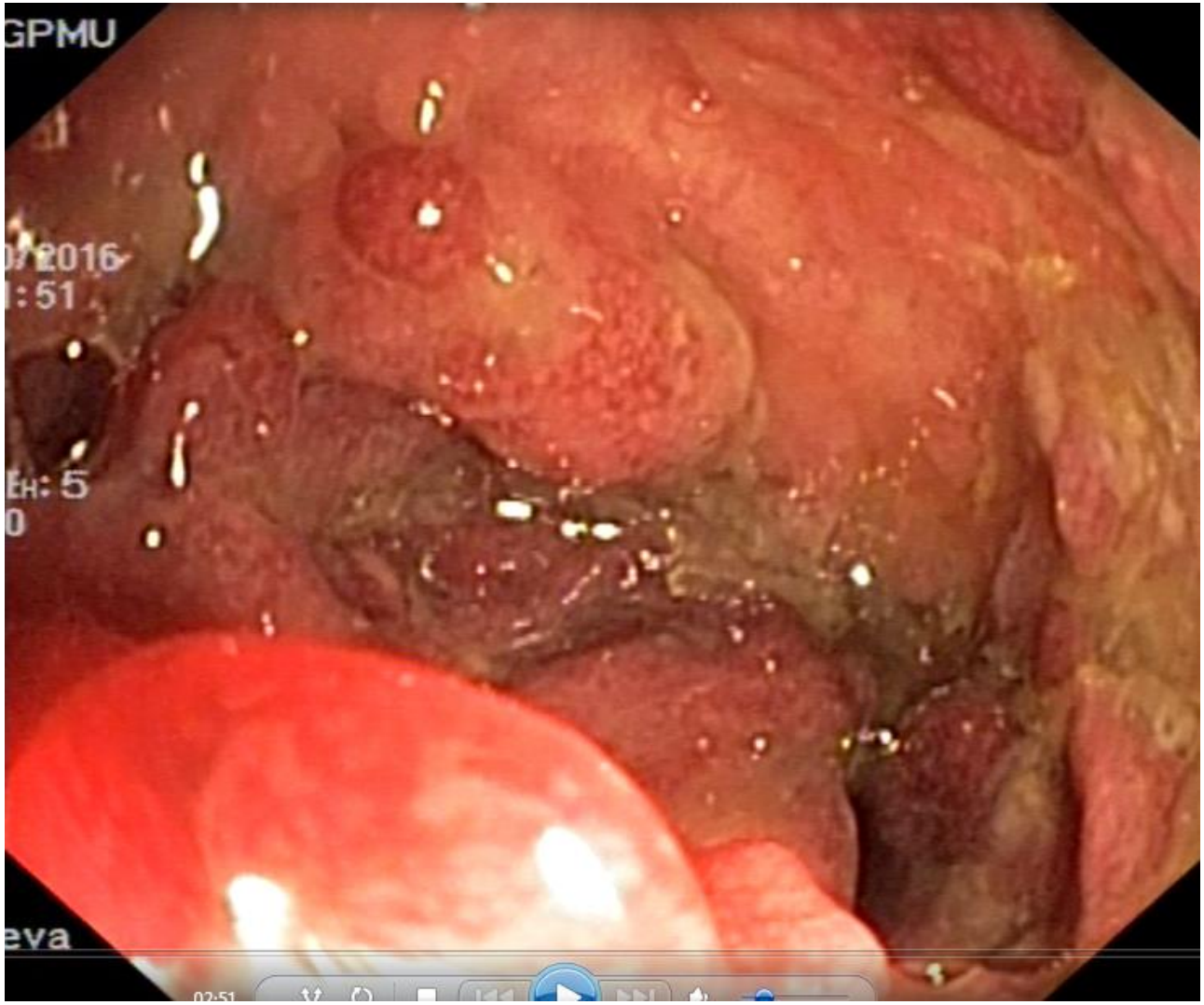

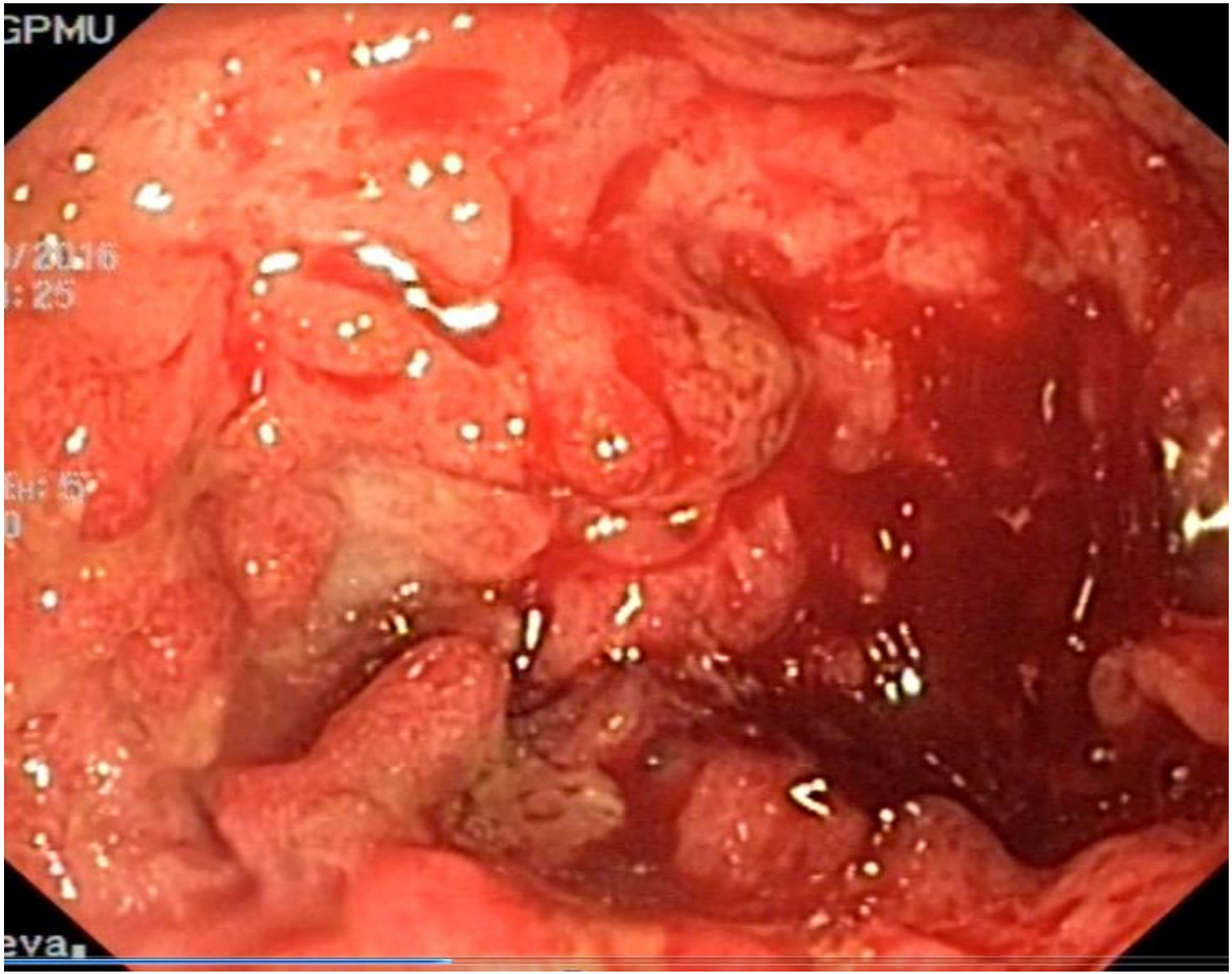
GPMU

Показания к хирургическому лечению:

- Поражение всей толстой кишки с большим количеством псевдополипов
- Высокий риск малигнизации
- Неэффективность консервативной терапии

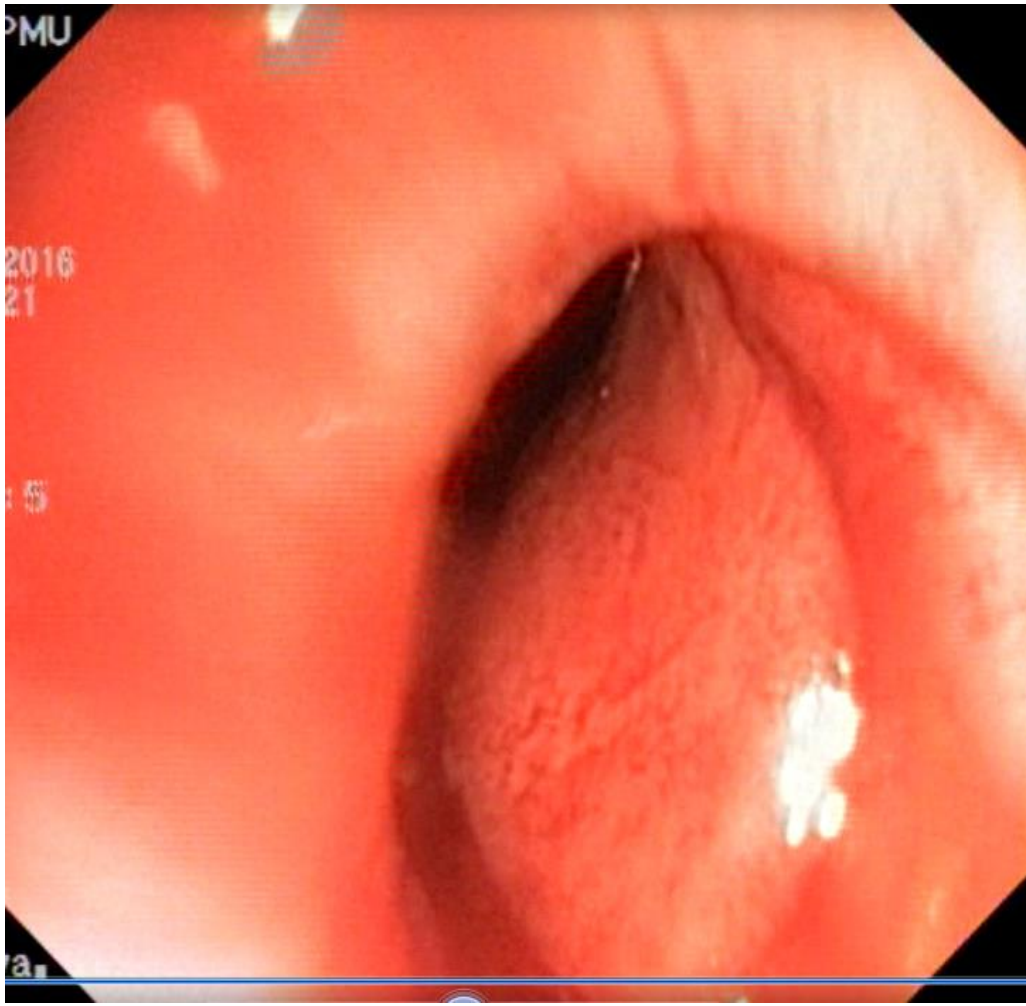

- Операция: колэктомия с наложением илеоректального анастомоза
- В позднем постоперационном периоде начат индукционный курс хумиры

Положительная динамика, незначительные мелкие эрозии в прямой кишке, проксимальнее анастомоза- без особенностей

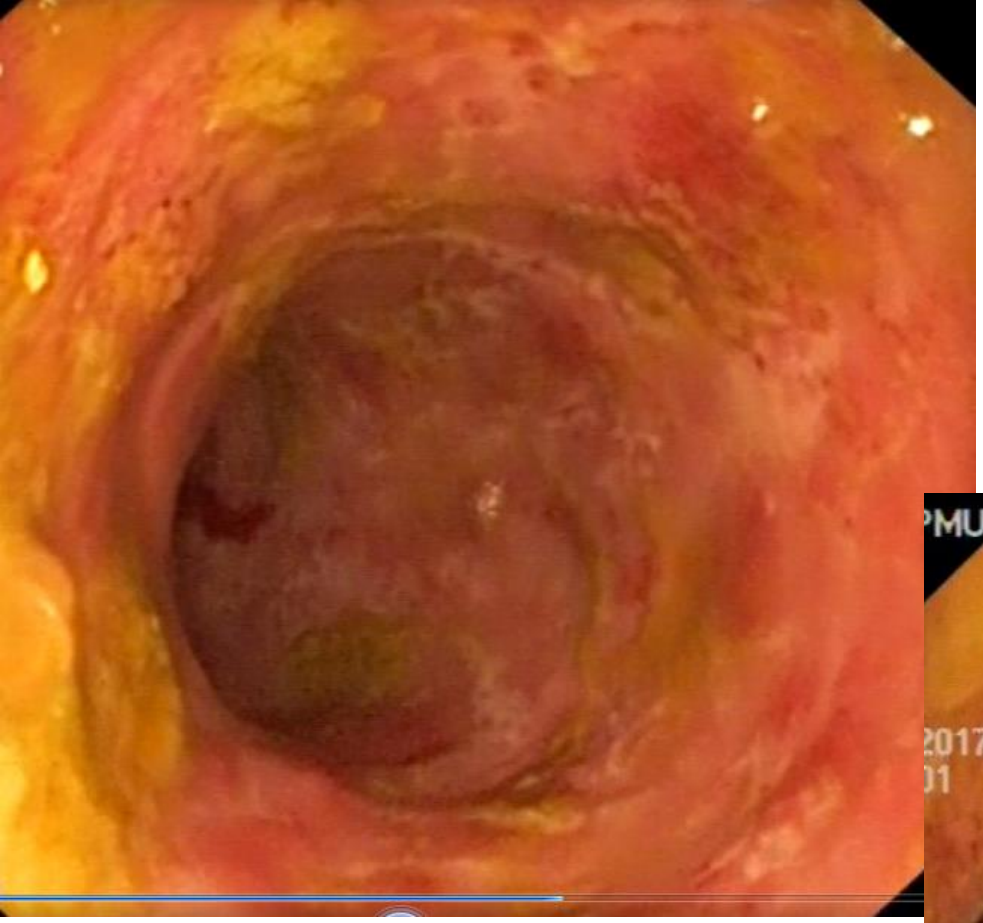

Девочка В., 16 лет:
Гемоколит, лабораторная активность, поражение перианальной области

«булыжная мостовая»

Диф. диагноз

Мальчик К., 17 лет

- **С 6 мес-** кровь в стуле различного объеме (стул оформленный)
- **С 15** лет увеличение количества крови в стуле, боли в животе, тенезмы
- КС в 15 лет: эрозивный проктосигмоидит, гистологически- умеренная воспалительная инфильтрация. Лабораторно без активности
- Фекальный кальпротектин норма
- Получал салофальк в таблетках, др
- **15,5 лет**: жалобы сохранялись. КС: проктосигмоидит. ANCA, ASCA – норма
- Начата терапия системными стероидами+ микроклизмы с гидрокортизоном, азатиоприн, продолжен прием салофалька. Выписан с диагнозом: язвенный колит PUCAI 50 б.
- В дальнейшем на фоне снижения ГКС- кровь в стуле, анемия тяжелой степени, НВ 60 г/л.
- КС: осмотрена только прямая кишка, эрозивный проктит, наружный геморрой. Терапия та же

Проксимальные отделы толстой кишки- макроскоически не изменены

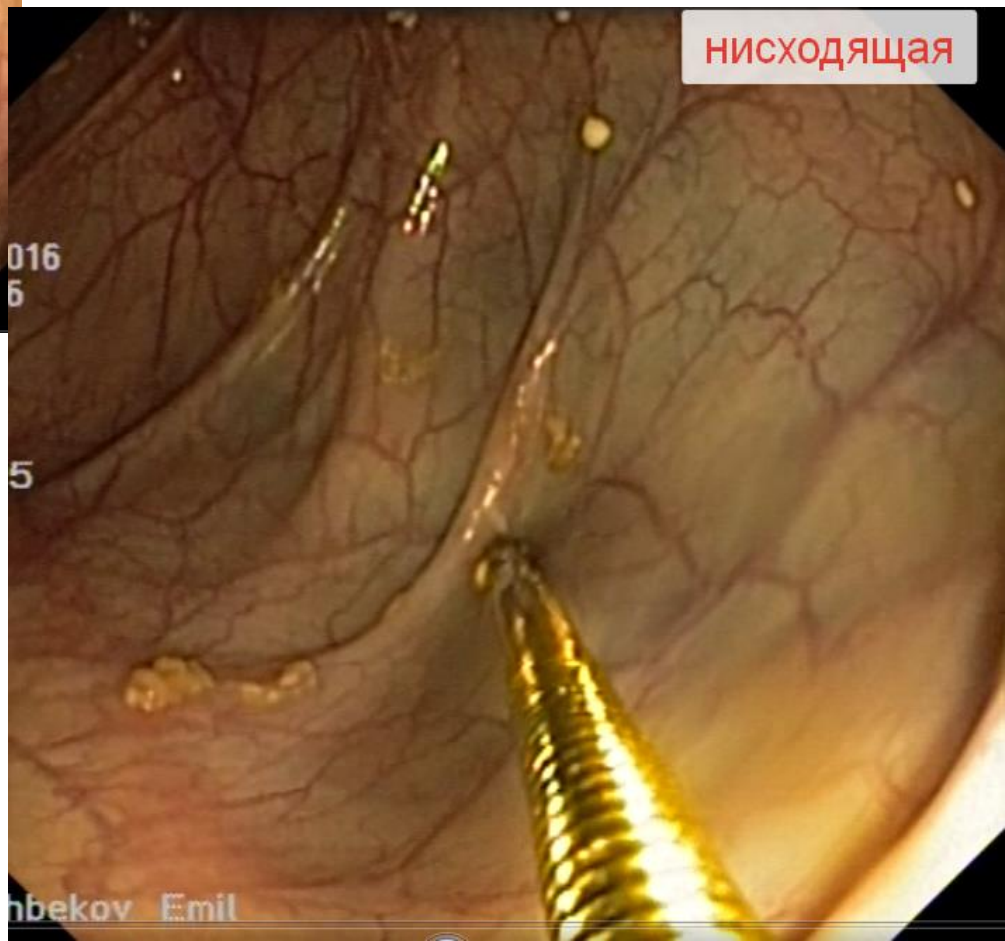

Ангиодисплазия
сигмовидная кишка

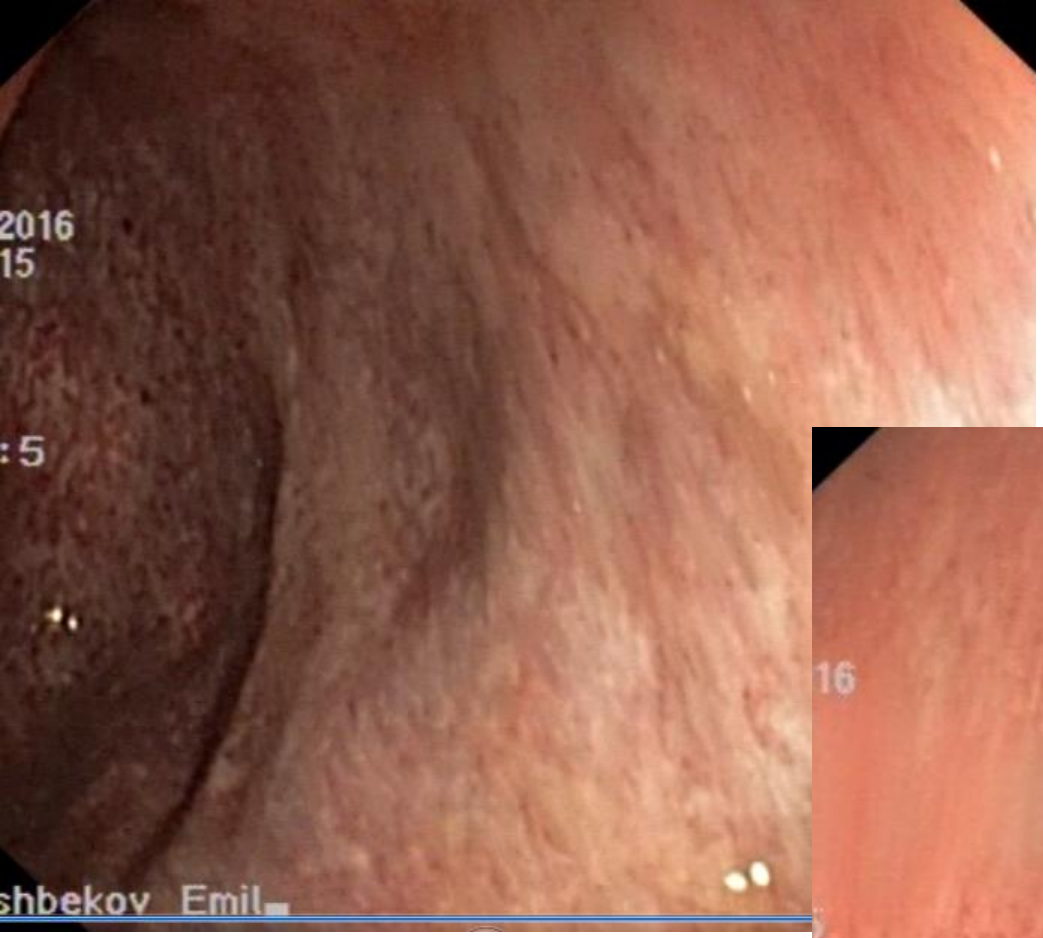

Ангиодисплазия

Сигмовидная кишка

Прямая кишка

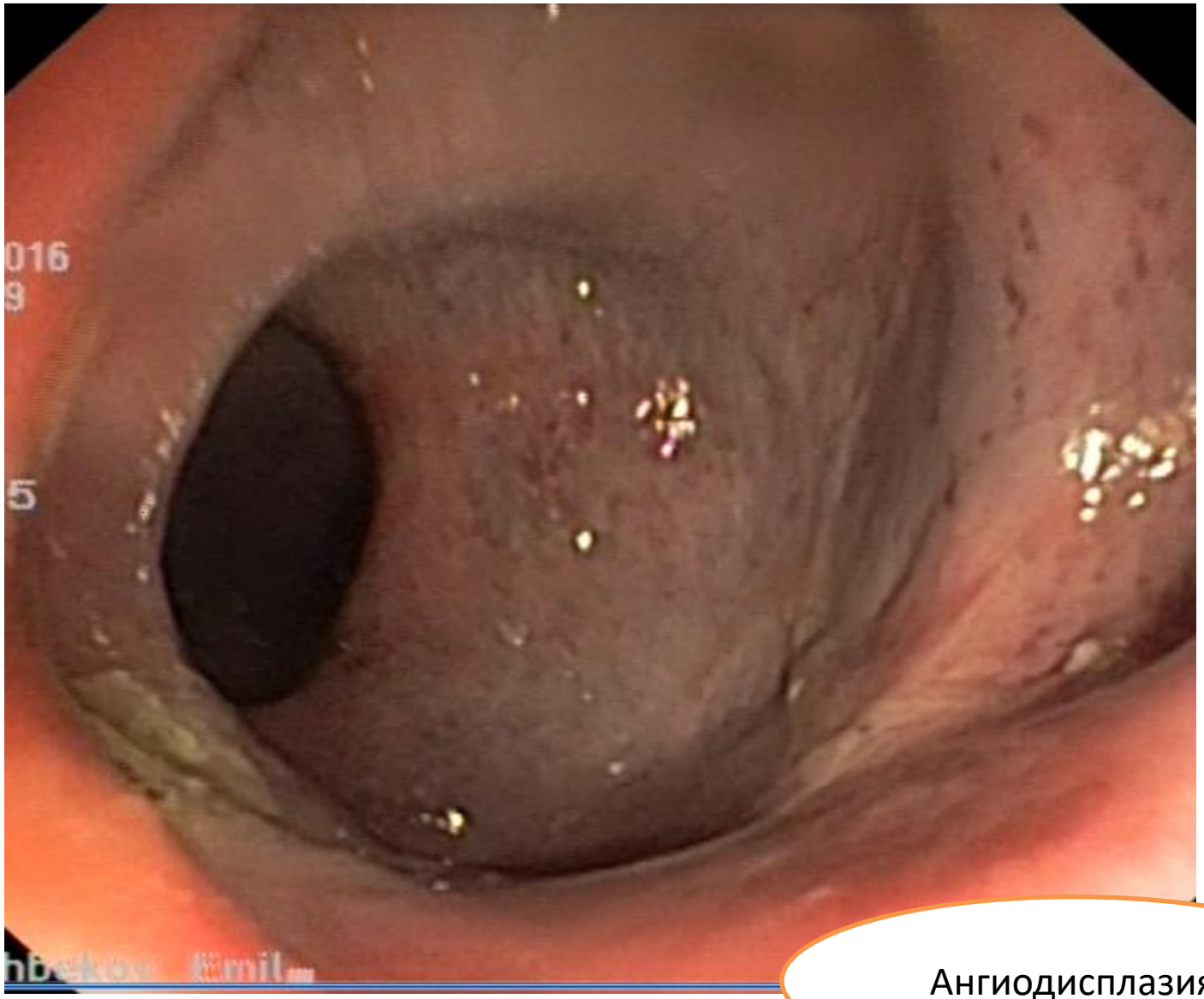

Ангиодисплазия

Девочка С., 17 лет

- С 15 лет- боли в животе, нарушение стула, фебрильная лихорадка, повышение СОЭ, анемия, гипоальбуминемия
- 17 лет, фекальный кальпротектин 2000 мкг/эг

17 лет

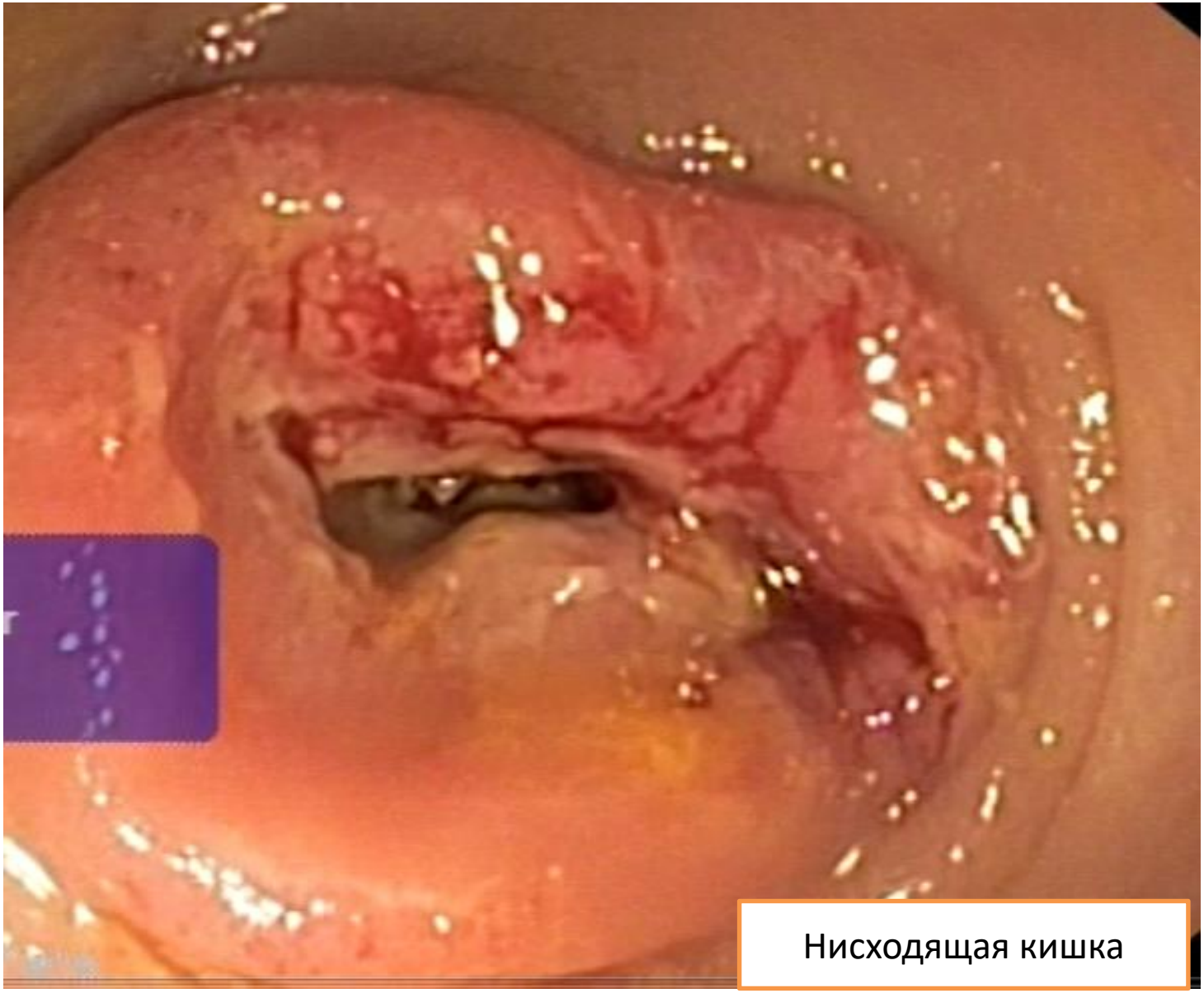

Нисходящая кишка

Аденокарцинома

Формы туберкулеза кишечника

- Язвенная
- Гипертрофическая
- Язвенно-гипертрофическая

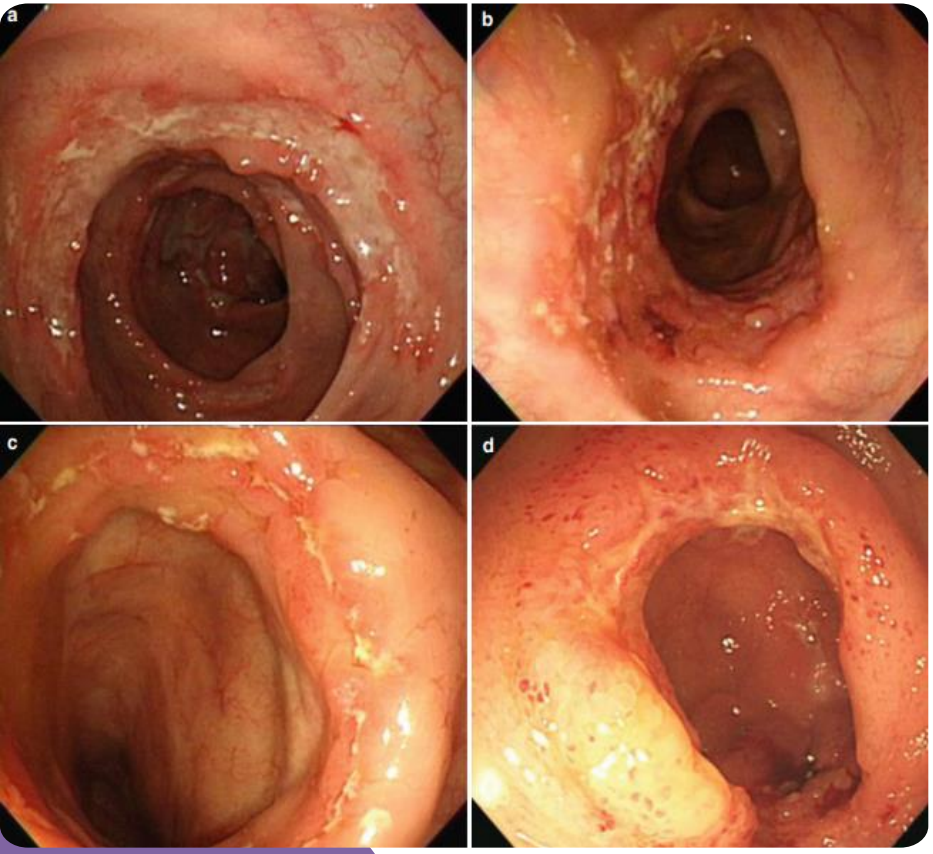

Язвенная форма (60%)

- Множественные мелкие язвы размером 3–6 мм с неровными краями с ориентацией по ходу расположения подслизистых лимфатических структур
- Поперечная ориентация язв относительно длинной оси просвета кишки

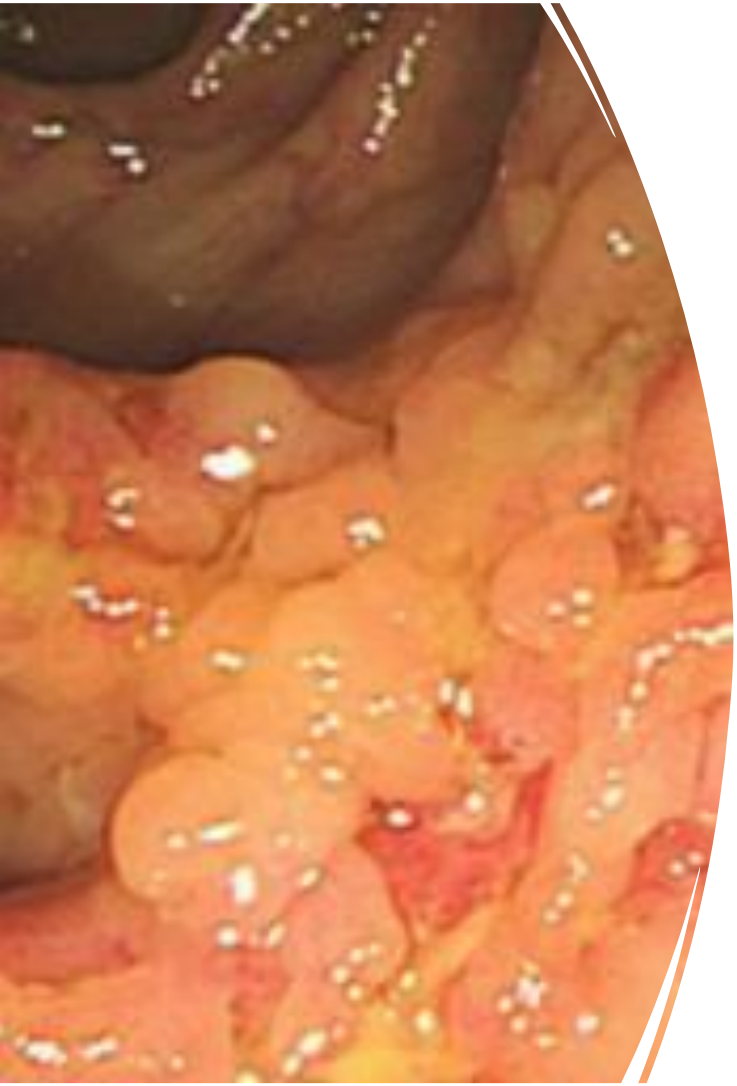

Гипертрофический тип (10%)

Характеризуется рубцовыми, фиброзными и псевдоопухолевыми изменениями

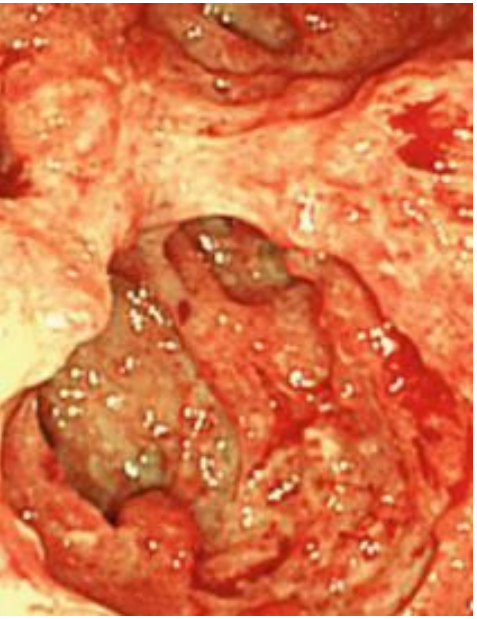

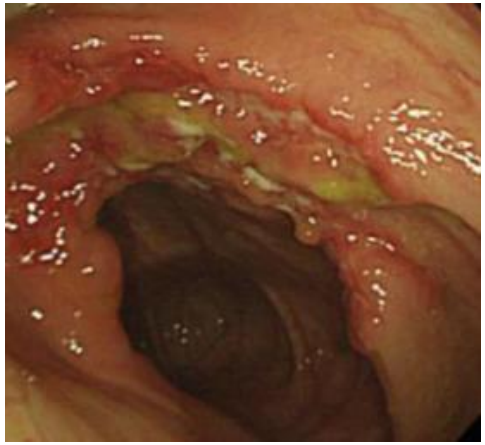

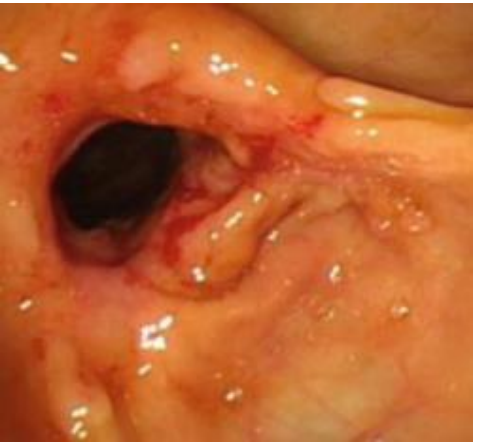

Язвенно-гипертрофический тип (30%)

- Характеризуется воспалением вокруг илеоцекального клапана с утолщением и изъязвлением слизистой
- Может быть вид «булыжной мостовой»

Marshall JB. Tuberculosis of the gastrointestinal tract and peritoneum. Am J Gastroenterol. 1993;88:989–99.

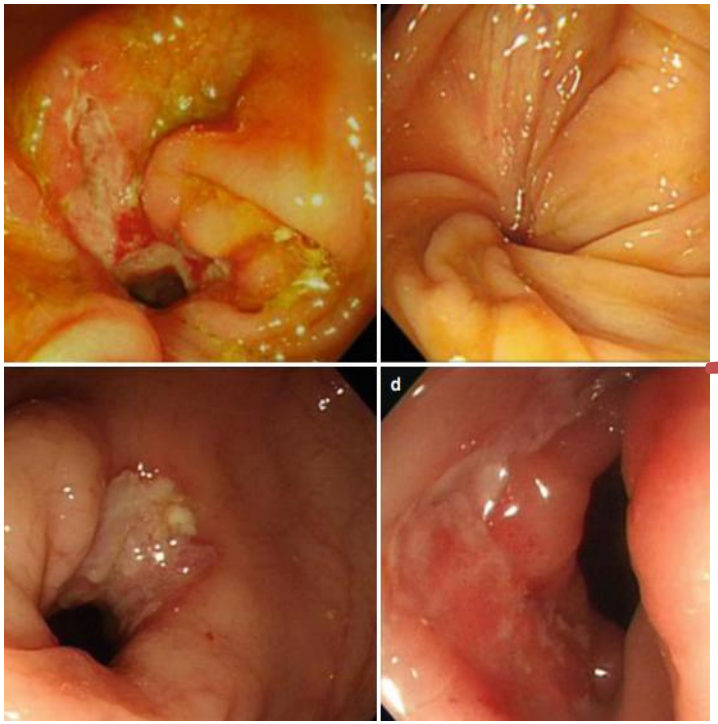

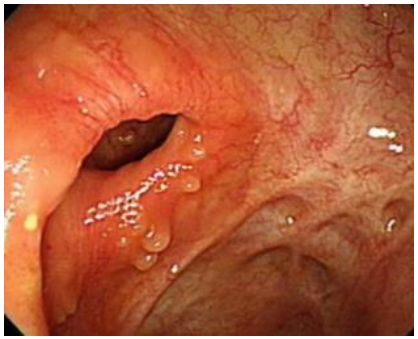

Исход воспаления, язвенного процесса

- Стенозы
- Псведодивертикулы
- Псевдополипы

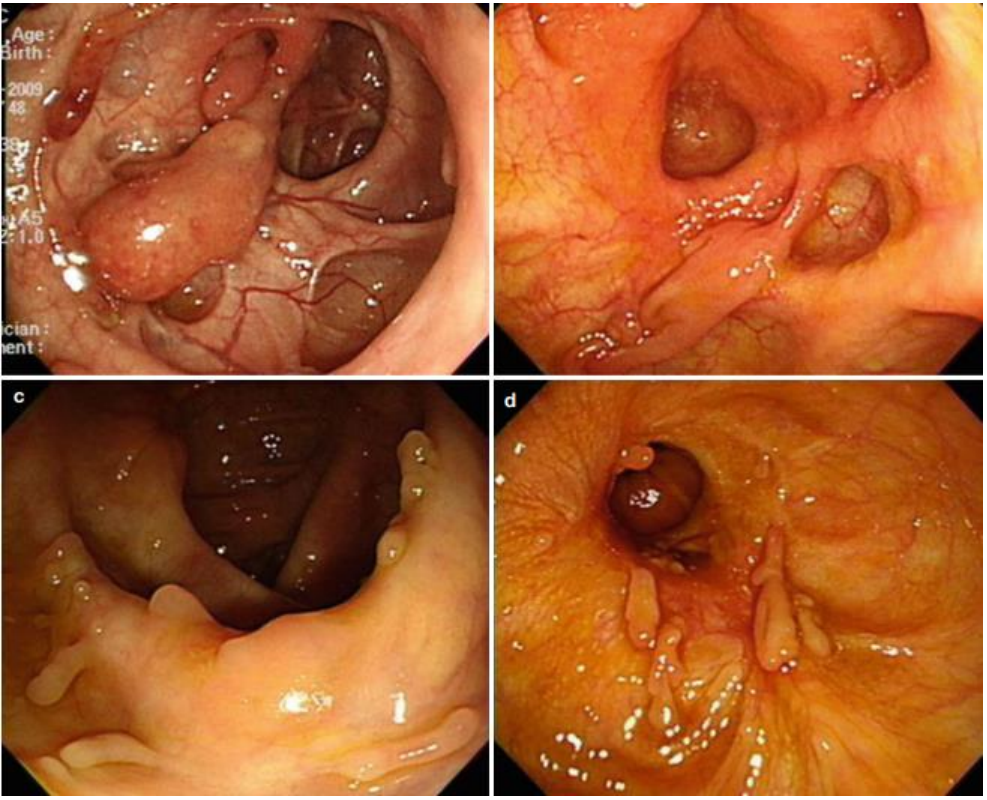
c
d

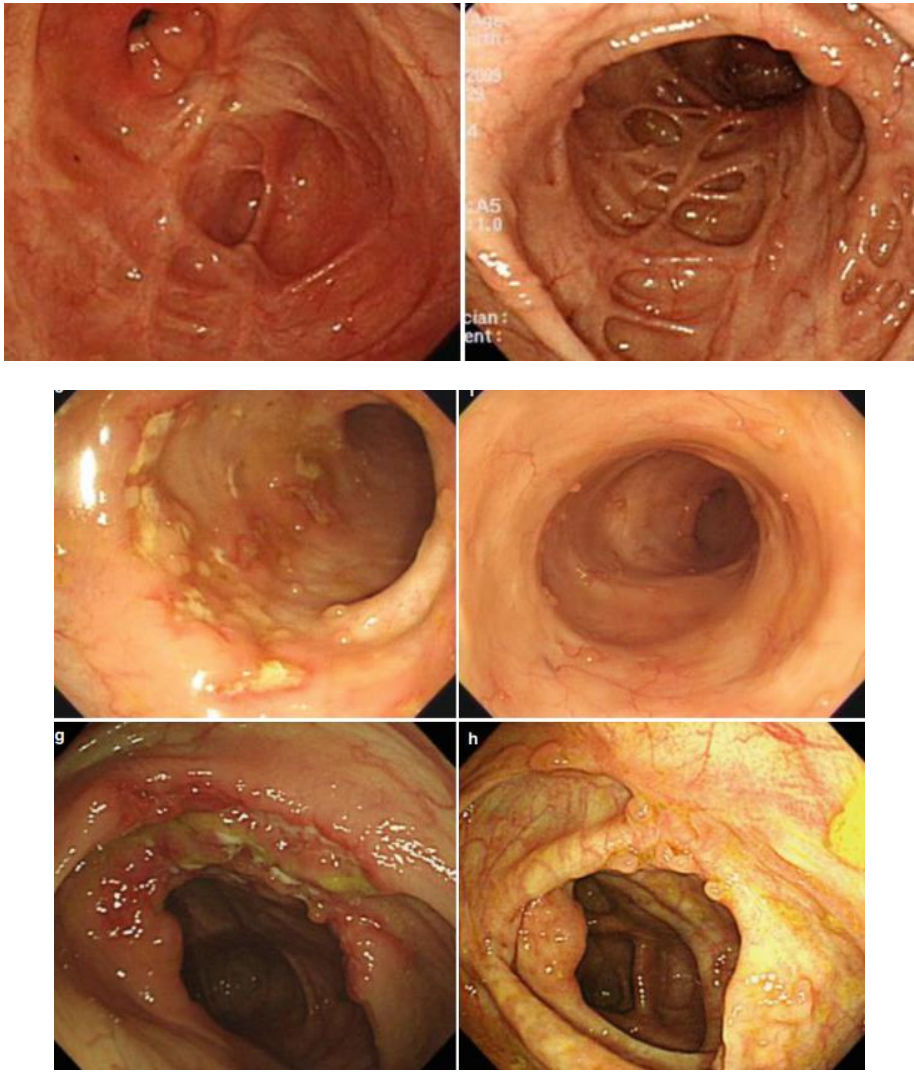
g
h

Эндоскопические признаки

	ТБС	БК
Изменения слизистой	Поперечные язвы, псевдополипы	Глубокие продольные язвы, афтозные язвы, изменения слизистой по типу «булыжной мостовой»
Очаговость поражения	Нечасто	Часто
Свищи	Нечасто	Часто
Зияющая баугиниева заслонка	Часто	Редко
Аноректальное поражение	Редко	Часто

Болезнь Бехчета

80-95%- илеоцекальная область

Менее 5%- пищевод (средняя треть) и желудок

Won Ho Kim • Jae Hee Cheon Editors/ Atlas of Inflammatory Bowel Diseases/ стрю 53-69 Differential Diagnosis: Intestinal Behçet's Disease/ Jae Jun Park, Jae Hee Cheon, and Won Ho Kim/ стр. 55

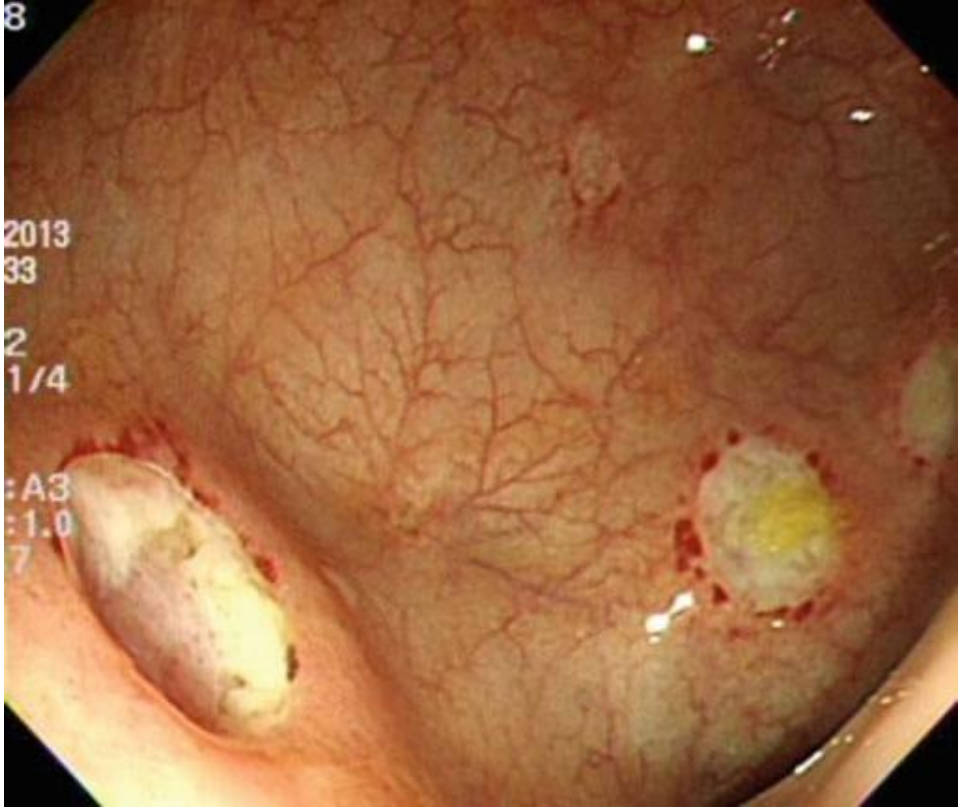

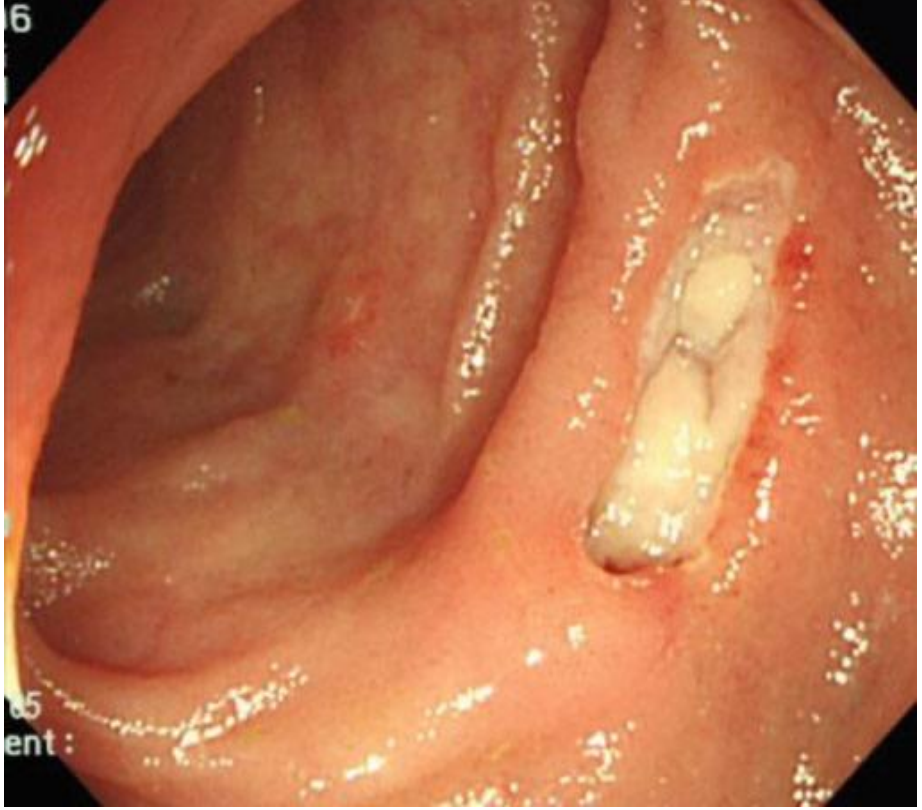

- Чаще- единичные язвы размером более 1см округлой формы с возвышенными узловатыми четкими краями, с толстым наложением фибрина в центре (язвы «вулканического» типа)

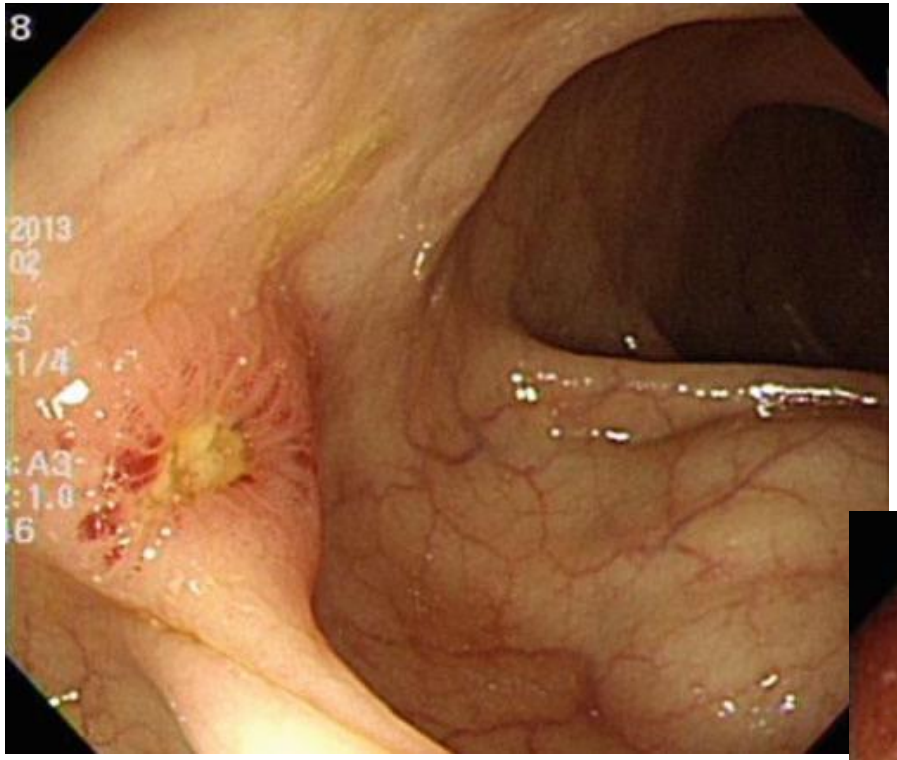

Единичная мелкая язва в области сигмовидной кишки (узловатые возвышающиеся края)

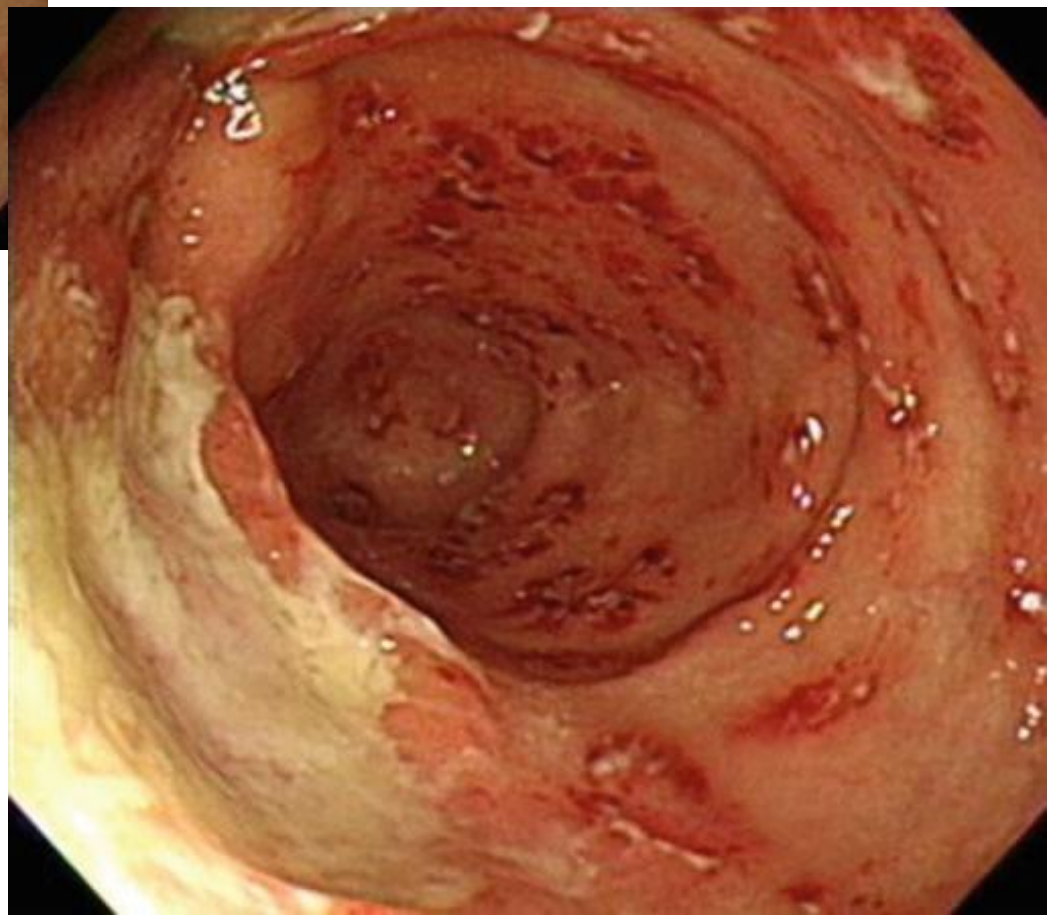

Единичная большая язва с фибринозным экссудатом и географическим краем в проксимальном отделе восходящей ободочной кишки

Поражение верхних отделов желудочно - кишечного тракта при болезни Бехчета

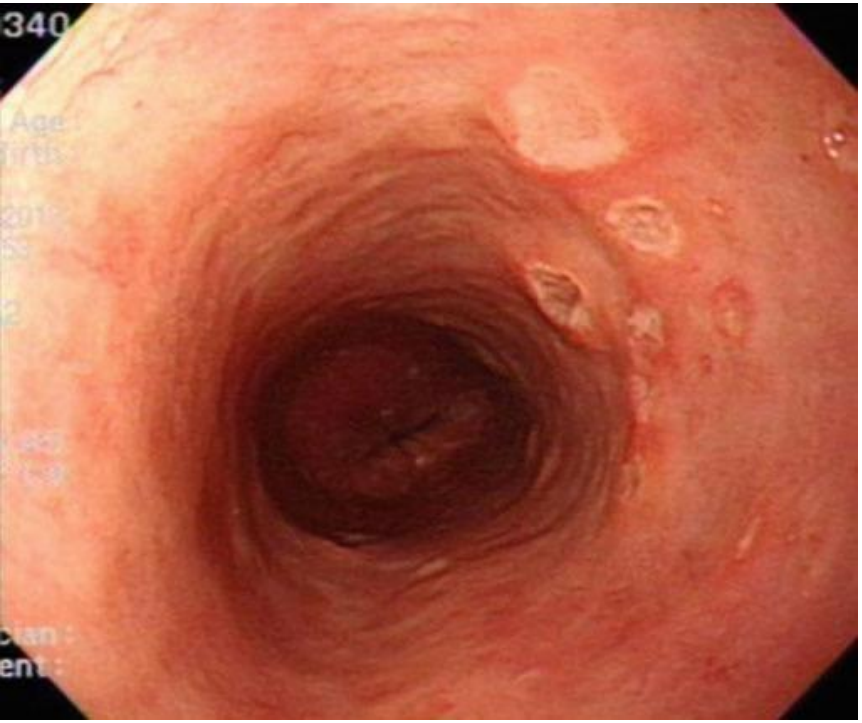

Множественные язвы средней трети пищевода

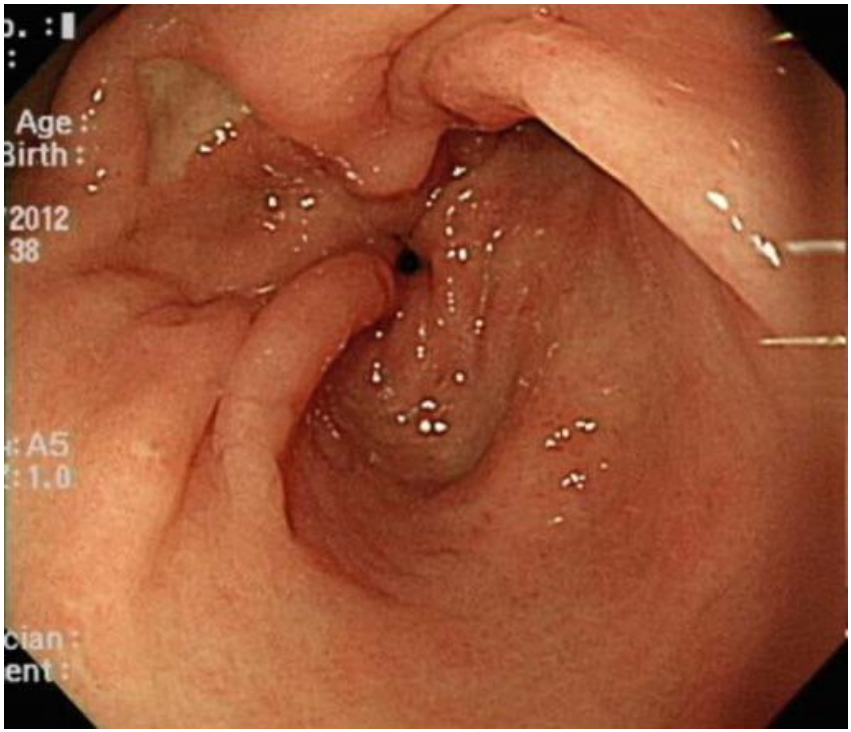

Единичная язва с четкими границами в антральном отделе

Лимфома

Обычно большие полиповидные образования, м.б. изъязвления слизистой оболочки по внешнему виду характерные для болезни Крона. Слепая кишка является наиболее распространенным местом первичной колоректальной лимфомы, +прямая кишка.

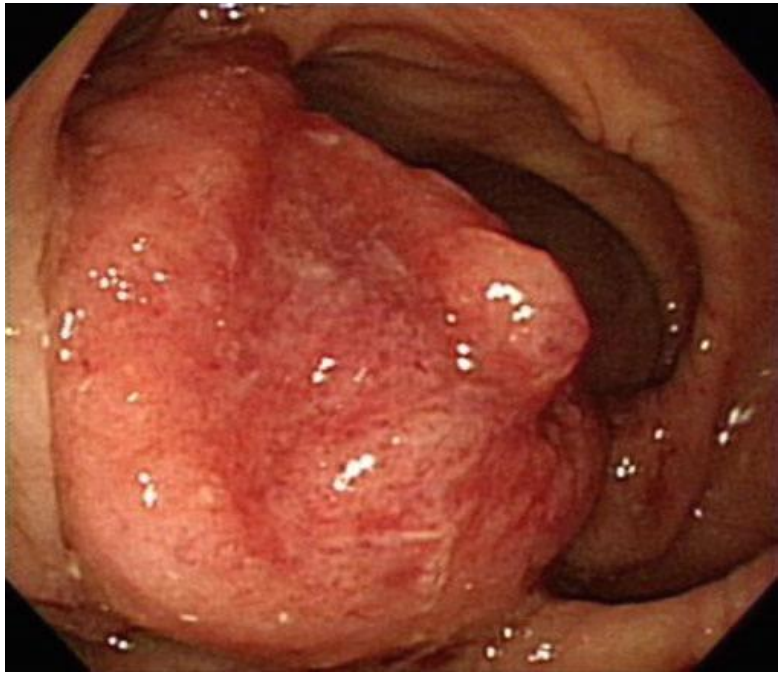

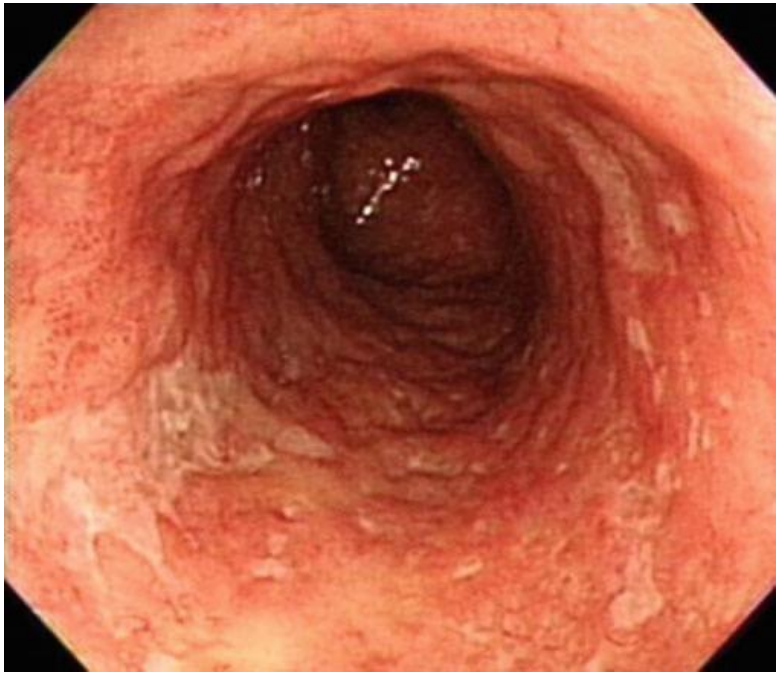

Опухолевидное образование размером 4 см с контактной ранимостью слизистой оболочки в восходящей толстой кишке. Гистологически диффузная большую В-клеточную лимфома

Продольная язва с отеком слизистой оболочки и гиперемия в нисходящей толстой кишке. Сегментарное поражение имитирует воспалительные заболевания кишечника.
Гистологически MALT - лимфома

Видеокапсульная эндоскопия

- Выполняется после ЭГДС, КС
- Цель: диагностика БК тонкой кишки, мониторинг активности у детей с ранее установленным диагнозом

Особенности проведения ВКЭ у детей

1. Возраст пациента старше 1 года
2. Готовность пациента самостоятельно проглотить видеокапсулу («проба конфетой»)
3. Наличие готовых анестезиологической и эндоскопической служб, при неуспешной попытке проглотить видеокапсулу, или в случае задержки капсулы в желудке более 2-2,5 часов

ВКЭ при БК тонкой кишки

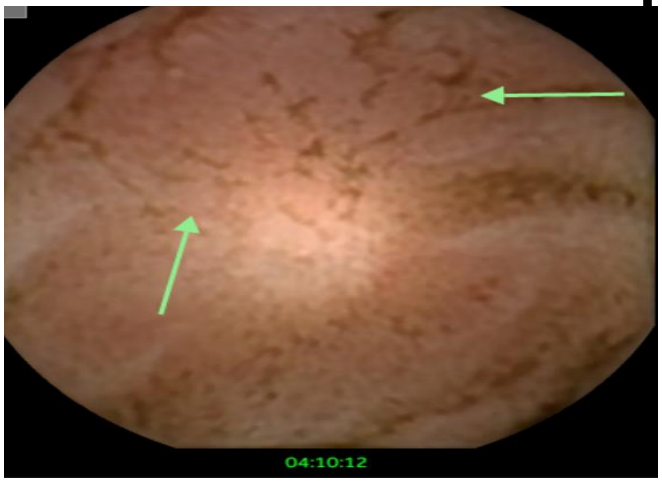

Неравномерный отек слизистой оболочки тонкой кишки

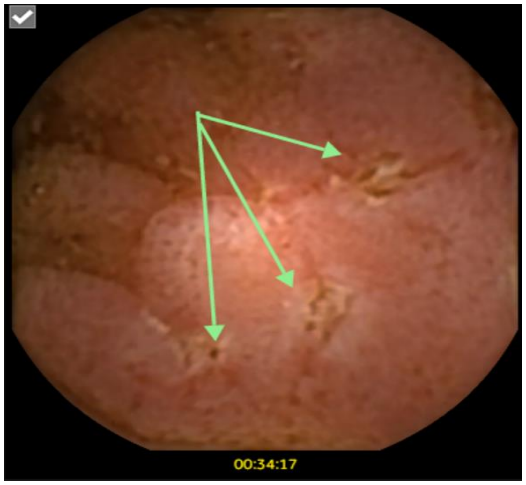

Эрозии тонкой кишки

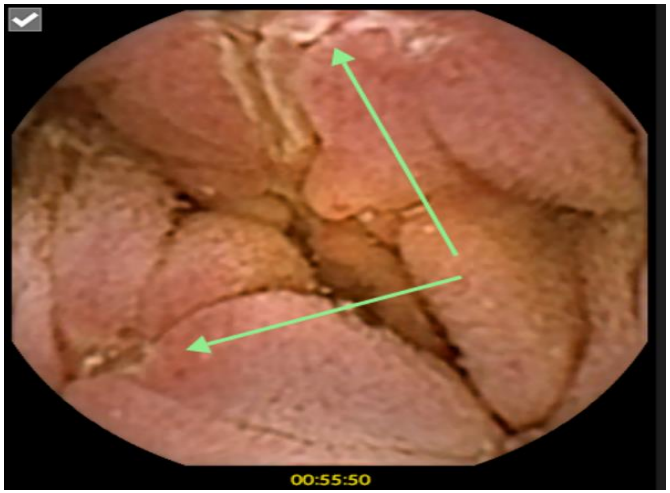

Язвенные дефекты тонкой кишки

Рубцовые изменения тонкой кишки

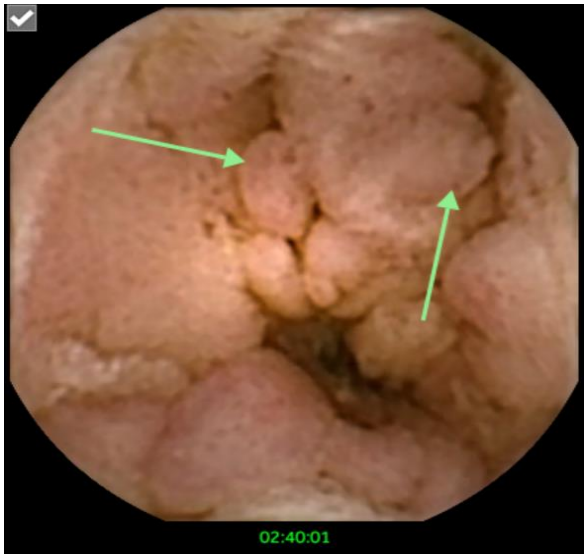

Псевдополипы тонкой кишки





Центр воспалительных заболеваний кишечника и кишечной недостаточности: отделение гастроэнтерологии, эндоскопии СПбГПМУ

Литовская, 2

Тел. 5429329

Зав. отд. Уланова Н.Б.

Волкова Н.Л. 89522128958

Выводы

- Эндоскопический метод занимает одну из ключевых позиций в диагностике ВЗК
- Множество клинических «масок» диктует необходимость расширения показаний к диагностической эндоскопии
- При подозрении на ВЗК необходимо выполнение тотальной колоноскопии с осмотром терминального отдела подвздошной кишки и взятие ступенчатой биопсии
- В стандарт обследования следует включать ЭГДС со взятием ступенчатой биопсии
- Динамический эндоскопический контроль позволяет своевременно корригировать лечебную тактику
- Успех в диагностике и лечении ВЗК зависит от сплоченности команды специалистов в составе:

- гастроэнтеролог
- эндоскопист
- хирург
- патоморфолог

Благодарю за внимание!