ЧТО ОБЩЕГО МЕЖДУ ВЗРОСЛОЙ И ДЕТСКОЙ ЭНДОСКОПИЕЙ: ОБОРУДОВАНИЕ, КЛАССИФИКАЦИИ

БАРАНОВ ДМИТРИЙ ГЕННАДЬЕВИЧ,
ВРАЧ ЭНДОСКОПИСТ-ГАСТРОЭНТЕРОЛОГ,
НМИЦ ИМ.В.А.АЛМАЗОВА

КТО ТАКИЕ ДЕТИ?

Согласно статье 1 Федерального закона от 24.07.1998 № 124-ФЗ «Об основных гарантиях прав **ребенка** в Российской Федерации» **ребенок** - это лицо до достижения им возраста 18 лет (совершеннолетия).

ПЕДИАТРИЯ

- Выделение педиатрии в самостоятельную медицинскую дисциплину произошло в XIX в.
- Прежде детей лечили лишь на дому, самые общие вопросы тактики выхаживания детей излагали акушеры или терапевты.
- Появлением педиатрии можно считать 1764 год (Нильс Розен фон Розенштейн - "Болезни детей и их средства«)

ЮРИДИЧЕСКИЕ ОСОБЕННОСТИ

- **Согласие на проведение медицинских вмешательств в отношении лиц, не достигших возраста 15 лет, и граждан, признанных в установленном законом порядке недееспособными, дают их законные представители.**
- **При отсутствии законных представителей решение о медицинском вмешательстве принимает консилиум, а при невозможности собрать консилиум — непосредственно лечащий (дежурный) врач с последующим уведомлением должностных лиц лечебно-профилактического учреждения или законных представителей.**
- **<u>После 15 лет ребёнок вправе самостоятельно подписывать согласие</u>**

ТЕХНИКА

Техника исследования верхних отделов пищеварительного тракта у детей не отличается от таковой у взрослых пациентов, следует лишь подчеркнуть необходимость очень осторожного введения эндоскопа под постоянным визуальным контролем, так как велика опасность повреждения нежной и тонкой слизистой оболочки пищевода, желудка и двенадцатиперстной кишки

Васильев Ю.В., Лукашева Т.В., 1972; Исаков Ю.Ф. и др., 1977; Buldersky M., 1979.

ПОДГОТОВКА К ИССЛЕДОВАНИЮ

- **8-12 часов без приёма пищи для детей могут быть критичными (риск обезвоживания)**
- **Допустимо не употреблять твёрдую пищу за 6 часов, грудное молоко за 4 часа, воду за 2 часа.**

НОРМАЛЬНАЯ АНАТОМИЯ ВЕРХНИХ ОТДЕЛОВ ЖКТ

Пищевод детей раннего возраста (до 1 года) веретенообразный, узкий, короткий
На слизистой оболочке нет желёз, тонкая мышечная оболочка, обильное кровоснабжение, вход высоко расположен, физиологических сужений нет.

Возраст	Диаметр просвета пищевода
Новорожденный	4-5 мм
6 месяцев	8-10 мм
1 год	12 мм
3-6 лет	13-15 мм
15 лет	18-19 мм

Пищевод ребёнка 2 месяцев

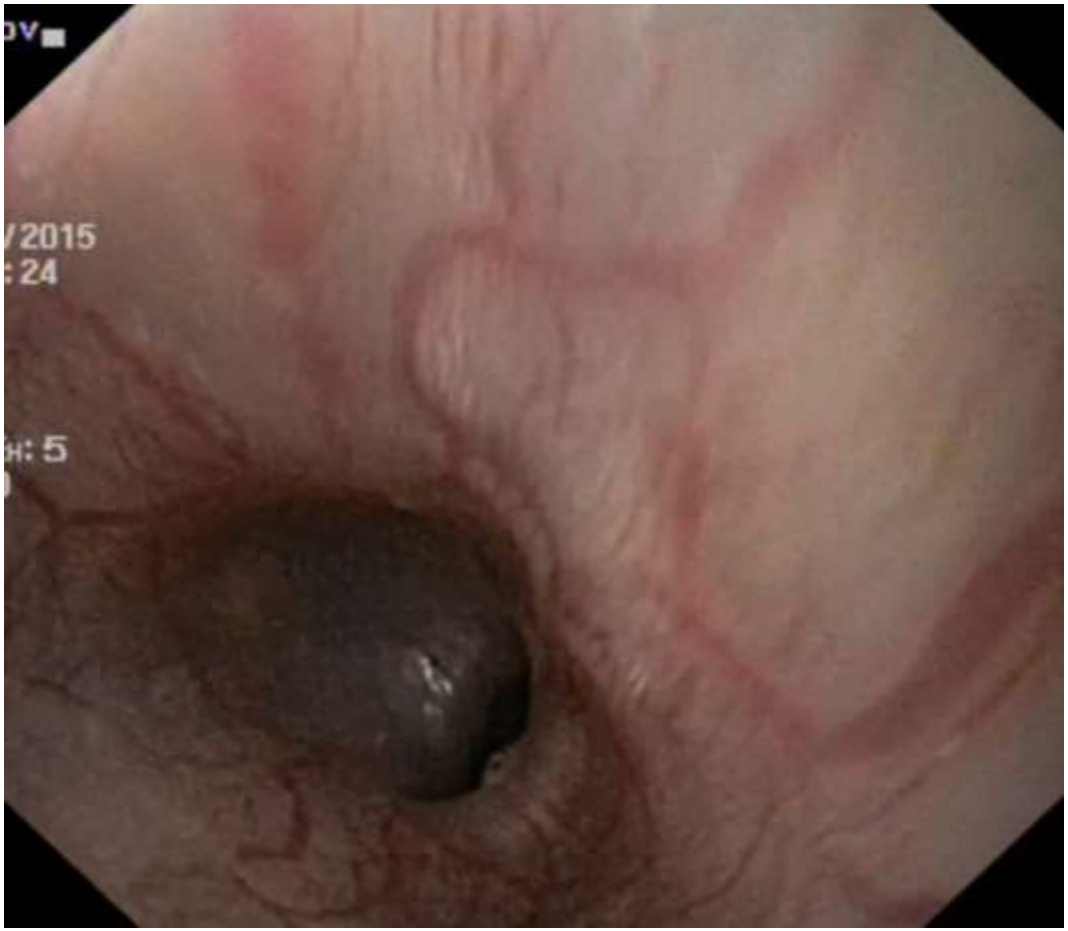

Пищевод взрослого

Пищевод ребёнка первого года жизни

НОРМАЛЬНАЯ АНАТОМИЯ ВЕРХНИХ ОТДЕЛОВ ЖКТ

Сфинктерный аппарат не развит: угол Гиса слабо выражен, недостаточное развитые кругового слоя мышечной оболочки кардии *(в среднем, до 2 лет)*

У детей первого года желудок шаровидной формы.

Желудок у новорожденного имеет длину около 5 см, ширину - 3 см, средняя физиологическая емкость составляет 7-14 мл, но через неделю его емкость увеличивается до 70-90 мл.

В возрасте 4-7 лет происходит медленное увеличение желудка, после 7 лет наступает период быстрого его роста.

Слизистая у детей первого года во всех отделах бледная, хорошо видны подслизистые сосуды

ЖЕЛУДОК РЕБЁНКА В ВОЗРАСТЕ 2 МЕСЯЦЕВ

- Бледная слизистая
- Контактная ранимость
- Видны сосуды подслизистого слоя

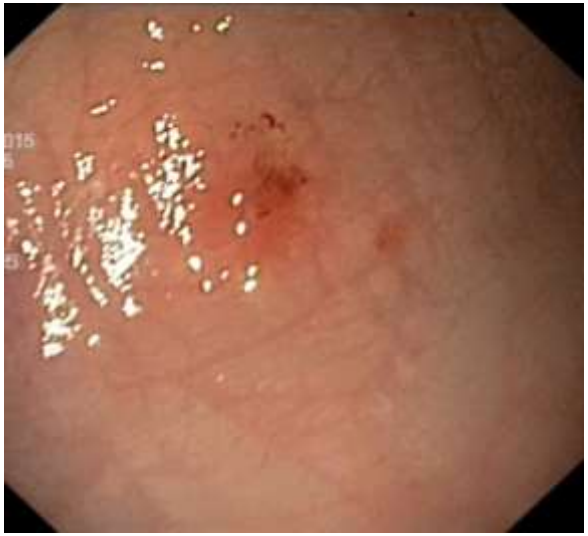

Фото – врач-эндоскопист, КМН, Паролова Наталья Ивановна

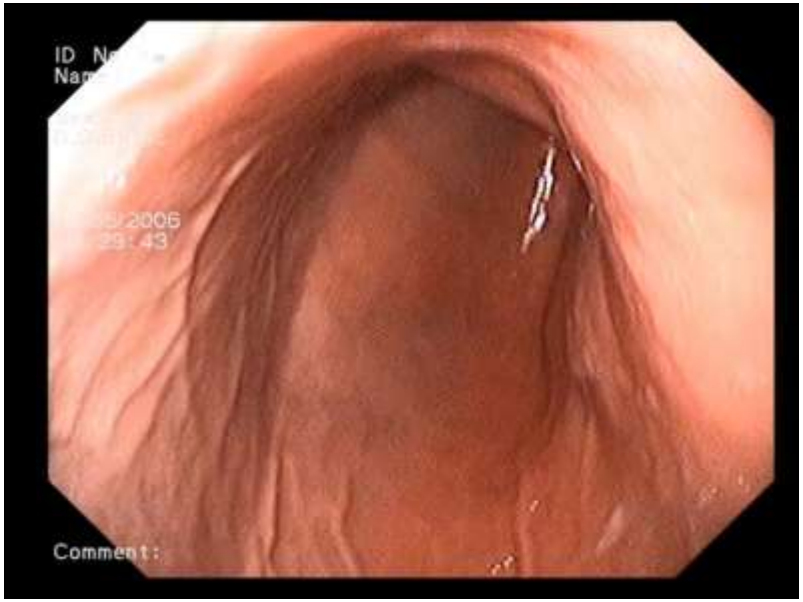

Желудок взрослого

Желудок ребёнка

Фото – врач-эндоскопист, КМН, Паролова Наталья Ивановна

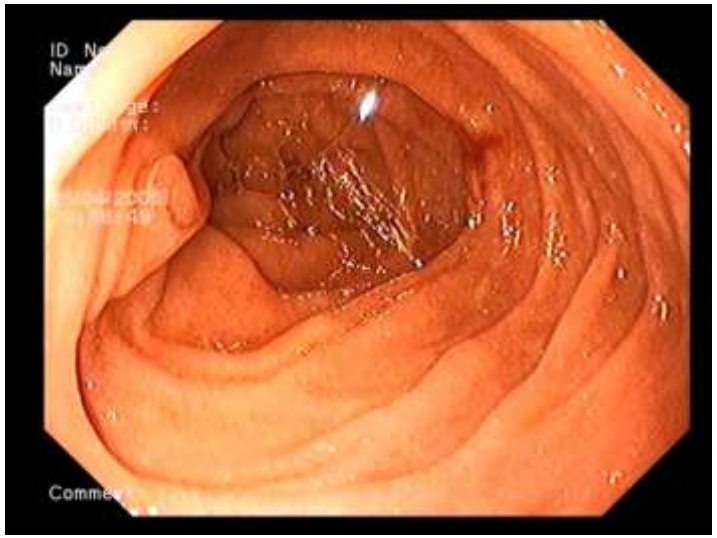

12 пк. взрослого

12 пк. ребёнка

Фото – врач-эндоскопист, КМН, Паролова Наталья Ивановна

ПОКАЗАНИЯ К ЭГДС В ДЕТСКОМ ВОЗРАСТЕ

Рецидивирующая рвота

Рецидивирующие и хронические абдоминальные боли

Желудочно-кишечное кровотечение

ПРОТИВОПОКАЗАНИЯ К ЭЗОФАГОСКОПИИ В ДЕТСКОМ ВОЗРАСТЕ

- Общее тяжёлое состояние, декомпенсация сердечно-лёгочная
- Компрессия трахеи (для аппаратов большого диаметра)

ПОКАЗАНИЯ К ЭЗОФАГОСКОПИИ В ДЕТСКОМ ВОЗРАСТЕ

Пищевод

Врождённые заболевания

- Атрезия
- Стеноз
- Трахеопищеводный свищ
- Короткий пищевод
- Халазия и ахалазия кардии*
- Дивертикулы
- Грыжи пищеводного отверстия диафрагмы

* - **Халазия** кардии – зияние, недостаточность.
Ахалазия – кардиоспазм, мегоэзофагус и др.

Приобретённые заболевания

- Химический ожоги
- Рубцовые сужения
- Кровотечения
- Инородные тела
- Воспалительные заболевания
- Доброкачественные и злокачественные опухоли
- Варикозное расширение вен пищевода
- Травмы
- И др.

Злокач.опухоли – вторич.гранулематоз и др.
Доброкачественные – миомы, кисты, фиброзные полипы, папилломы и др.

ПОКАЗАНИЯ К ЭНДОСКОПИИ В ДЕТСКОМ ВОЗРАСТЕ

Common diagnostic and therapeutic indications for paediatric endoscopy.

Procedure	Diagnostic indications	Therapeutic indications
OGD	Weight loss, failure to thrive Unexplained anaemia Dysphagia Recurrent vomiting Hematemesis, melena Chronic diarrhoea Gastrointestinal allergy Caustic ingestion	Foreign body removal PEG or tube placement Food impaction Haemostasis Stricture dilation
Ileo-Colonoscopy	Weight loss, failure to thrive Unexplained anaemia Chronic diarrhoea IBD suspect Rectal bleeding Perianal lesions (abscess, fistula)	Polypectomy Endomucosal resection Submucosal dissection Haemostasis Stricture dilation Reduction of sigmoidal volvulus
ERCP	Only in selected cases in which advanced non-invasive imaging is inconclusive	Bile duct stones Benign biliary strictures Bile/pancreatic duct leak Chronic pancreatitis Pancreas divisum
EUS	Enteric duplication Congenital oesophageal stenosis Diagnosis and staging neoplasms	Pancreatic pseudocyst Pancreatic disease (FNA)
Capsule Endoscopy	Obscure GI bleeding Suspected Crohn's disease Small-bowel polyps	-
Single- or Double-Balloon Small-Bowel Enteroscopy	Suspected Crohn's disease	Polypectomy Haemostasis Stricture dilation

Abbreviations: IBD = inflammatory bowel disease; OGD = oesophagus-gastro-duodenoscopy; ERCP = endoscopic retrograde cholangiopancreatography; FNA = fine-needle aspiration; EUS = endoscopic ultrasonography.

Sara Isoldi;Salvatore Cucchiara;Alessandro Repici;Diana G. Lerner;Mike Thomson;Salvatore Oliva; (2021). *Gastrointestinal endoscopy in children and adults: How do they differ? . Digestive and Liver Disease, (), –.* doi:10.1016/j.dld.2021.02.016

ОБОРУДОВАНИЕ ДЛЯ ГАСТРОИНТЕСТИНАЛЬНОЙ ЭНДОСКОПИИ У ДЕТЕЙ. ЧТО ДОПУСТИМО?

- У новорожденных и детей до 6 мес для исследования верхних отделов пищеварительного тракта применяются тонкие эндоскопы (5-7 мм)
- От 6 месяцев до 15 лет – эндоскопы диаметром 9 мм
- У детей до 3 лет для колоноскопии применяется гастроскоп или педиатрический колоноскоп (11 мм).
- Старше 3 лет возможно использовать взрослые аппараты.

ОБОРУДОВАНИЕ В ДЕТСКОЙ ЭНДОСКОПИИ

Recommended endoscope diameters (mm) based on patient weight.

Weight (kg)	< 2.5	2.5 - 10	> 10
OGD	≤ 6 mm gastroscope	≤ 6 mm gastroscope, especially <5 Kg. Standard adult gastroscope might be considered, particularly if endotherapy required	Standard adult gastroscope. Therapeutic gastroscope might be considered if endotherapy required
Colonoscope	≤ 6 mm gastroscope	≤ 6 mm gastroscope. Standard adult gastroscope can be used >5 kg	11- to 11.6 mm paediatric colonoscope or adult colonoscope
ERCP	7.5 mm duodenoscope	7.5 mm duodenoscope	Standard therapeutic duodenoscope
EUS	Miniprobe or 7.4 mm, EBUS-scope	Miniprobe or 7.4 mm, EBUS-scope	Miniprobe or 7.4 mm, EBUS-scope. Adult radial/linear echoendoscope if >15kg

Abbreviations: OGD = oesophagus-gastro-duodenoscopy; ERCP = endoscopic retrograde cholangiopancreatography; EUS = endoscopic ultrasonography; EBUS = endobronchial ultrasound.

Note: Adapted from "Equipment for pediatric endoscopy" by ASGE Technology Committee, Barth BA, Banerjee S, Bhat YM, et al. Gastrointest Endosc. 2012 Jul;76(1):8-17. Copyright © 2012 by the American Society for Gastrointestinal Endoscopy

Sara Isoldi;Salvatore Cucchiara;Alessandro Repici;Diana G. Lerner;Mike Thomson;Salvatore Oliva; (2021). *Gastrointestinal endoscopy in children and adults: How do they differ? . Digestive and Liver Disease, (), –.* doi:10.1016/j.dld.2021.02.016

НО…

- Не всё эндоскопическое оборудование совместимо с миниатюрными эндоскопами
- Гемостаз…
- Устройства для лигирования…
- Баллоны для дилатации…
- Для ЭУС ЖКТ допустимо применять эндобронхиальные аппараты (6.3-6.9 мм)

БИОПСИЯ У ДЕТЕЙ – МАКСИМАЛЬНЫЙ ОБЪЁМ

Нозология	Особенности забора материала
Целиакия	По крайней мере 4 биоптата из 2/3 или 3/3 ДПК и 1 б/п из луковицы 12 пк.
Эозинофильный эзофагит	По 1-2 б/п из каждой трети пищевода (даже при нормальной внешне слизистой)
Helicobacter pylori	2 б/п из тела желудка, 2 б/п из а.о.желудка, а так же по 1 б/п для уреазного теста и культурального исследования
ВЗК	Множественная б/п из всех видимых сегментов (даже при их нормальном виде)

Sara Isoldi;Salvatore Cucchiara;Alessandro Repici;Diana G. Lerner;Mike Thomson;Salvatore Oliva; (2021). *Gastrointestinal endoscopy in children and adults: How do they differ? . Digestive and Liver Disease, (), –.* doi:10.1016/j.dld.2021.02.016

НИЖНИЕ ОТДЕЛЫ ЖКТ. ТОЛСТАЯ И ТОНКАЯ КИШКА. ОСОБЕННОСТИ.

- Меньшая длина кишечника (у н/р ободочная кишка 35 см, у подростков 280 см)
- **Печёночный и селезёночный углы более острые**
- Левый изгиб ободочной кишки расположен выше печеночного, в этом участке может встречаться дополнительная петля
- Поперечная ободочная кишка значительно провисает
- Нисходящая кишка имеет меньший диаметр и мелкую гаустрацию.
- Длинная брыжейка сигмовидной кишки может сохраняться у детей до старшего возраста, а иногда встречается и у взрослых.
- Гаустрация сигмовидной кишки меньше выражена, чем в нисходящем отделе толстой кишки.
- Слизистая всех отделов легко ранимая
- **Дети более чувствительные к инсуфляции**

ПОДГОТОВКА К ИССЛЕДОВАНИЮ

- Дети первого года жизни – клизмы
- Старше 1 года допустимо применение препаратов: полиэтиленгликоль (Форлакс), натрия пикосульфат (Пикопреп, с 1 года), бисакодил и другие.

Подготовка клизмами:

1. Бесшлаковая диета 3 дня (см. ниже).
2. Накануне исследования, в 15:00 (после обеда), необходимо принять касторовое масло — из расчета 15 гр. (1 ст. л.) на 30 кг. веса. Запить стаканом воды.
3. После самостоятельного стула необходимо сделать две клизмы (кружкой Эсмарха) по 1-1,5 л. Клизмы делают водой комнатной температуры в 19:00 и 21:00.
4. Далее допускается легкий ужин (омлет и сладкий чай).
5. Утром в день исследования (в 7:00), выполняются две клизмы.

Подготовка с помощью препаратов. Ключевой принцип – расчёт препаратов исходя из возраста или массы тела.

Protocol	Dose and administration	Diet	Enemas*	Pros	Cons	Comments
PEG-ELS Short protocol	100 mL/year of age/ hour or 20 mL/kg/ hour up to 1 L/hour, up to 4 hours	Liberal until cleansing	Only if clear discharge has not been obtained 1 hour prior to the procedure	Short protocol time, short fasting period; proved as safe and effective also in infants	Poorly tolerated by children, low compliance, most require nasogastric tube, inpatient preparation	Nasogastric tube should be inserted if the required volume was not consumed after the first hour
PEG-ELS Long protocol	Same volume as the short protocol but over the entire day prior to the procedure	Clear fluids for 24 hours	Only if clear discharge has not been obtained 1 hour prior the procedure	Safe also in infants and those with risk factors, better tolerated than the short protocol	The high volume is poorly tolerated	Although this protocol is widely used, there are no pediatric data to support its effectiveness
Bisacodyl	Two doses during the day prior to the procedure (5 mg/dose for < 5 years old and 10 mg/dose for older children)	Clear fluids for 24 hours	One enema on the procedure day	No need for unpalatable solutions	Enema required, cleanout is probably not as good as other protocols	
Picolax (Sodium picosulphate with Mg citrate)	Two doses 8 – 10 hours apart (0.25 sachet/dose for < 6-year olds, 0.5 sachet/dose for 6 – 12-year olds, and 1 sachet for > 12-year olds)†	Clear fluids for 24 hours	Only if clear discharge has not been obtained 1 hour prior to the procedure	Low volume solution, tolerable taste, no need for routine use of enemas	Very small risk for dehydration and clinically significant electrolyte imbalance	Liberal drinking is crucial for cleanout success and reduced adverse events; the solution is better tolerated when cooled
Sodium phosphate	0.5 – 0.75 mL/kg up to 45 mL for the first dose and 0.5 mL/kg up to 30 mL for the second dose (9 – 12 hours between doses)	Clear fluids for 24 hours	Only if clear discharge has not been obtained 1 hour prior to the procedure (NaP enemas should not be used)	Very effective cleansing, low volume solution, tolerable taste, no need for routine use of enemas	Very small risk for dehydration and clinically significant electrolyte imbalance; theoretical risk for long-term subclinical renal damage	Avoid < 12 years of age and in the presence of risk factors (see text); Liberal drinking is crucial for effectiveness and safety
PEG 3350	1.5 g/kg/day over 4 days, up to 100 g/day	Clear fluids for 24 hours	One enema on the procedure day	Safe, no need for unpalatable solutions	4-day protocol affects quality of life, need for routine use of enema use	There are no clinical trials to support its use

D. Turner; A. Levine; B. Weiss; A. Hirsh; R. Shamir; R. Shaoul (2010). *Evidence-based recommendations for bowel cleansing before colonoscopy in children: a report from a national working group. –.* doi:10.1055/s-0030-1255646

ВАРИАНТЫ ПАТОЛОГИИ У ДЕТЕЙ ПРИ КС

Врождённые заболевания:

- ✓ Атрезии кишечника. Первичная диагностика не важна – КС для оценки последствий
- ✓ Болезнь Гиршпрунга – КС для определения границ зоны сужения
- ✓ Дивертикул Меккеля* (диф.диагноз с прочими причинами кровотечения)
- ✓ Истинные дивертикулы (обычно больших размеров, представлены всеми слоями)
- ✓ Удвоение толстой кишки – эндоскопия только для оценки стенки кишки 9первично – Rg)

Дивертикул Меккеля – непостоянно встречающийся дивертикул подвздошной кишки, являющийся остатком не полностью редуцированного желточного стебля

ВАРИАНТЫ ПАТОЛОГИИ У ДЕТЕЙ ПРИ КС. ПОКАЗАНИЯ.

А

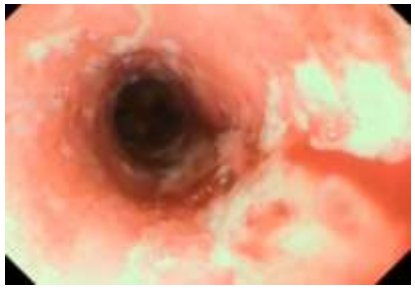

Б

Приобретённые заболевания:

- ✓**Колиты (аллергический, псевдомембранозный и др.)**
- ✓**Неспецифический язвенный колит (А).**
- ✓**Болезнь Крона (Б)**
- ✓**Инородные тела**
- ✓**Опухоли. <u>Злокачественные редко</u> (лимфоретикулосаркома)**
- ✓**Полипы (чаще ювенильные). Обычно доброкачественные, до 10 лет (чаще 3-9 лет)**
- ✓**Диффузный полипоз**
- ✓**Гемангиома. Редкая доброкачественная опухоль.**
- ✓**Подслизистые опухоли (лимфома, лейомиома, липома)**

Ювенильный полип сигмовидной кишки ребёнка 3 лет

Лимфофолликулярная гиперплазия при отсутствии иных патологических признаков – вариант нормы!

Но. Может быть признаком глистной инвазии, респираторной инфекции и др.

Классификация лимфоидных фолликулов кишечника

Стадия	Описание
I	Нет фолликулов, либо единичные
II	ЛФ диффузно
III	ЛФ диффузно, местами конгломератами, иногда гиперемированы
IV	ЛФ конгломератами, эрозии, фибрин

K.Nagasako. T.Takemoto (1972)

ПРИМЕР ОСЛОЖНЕНИЯ ПРИ КОЛОНОСКОПИИ У РЕБЁНКА

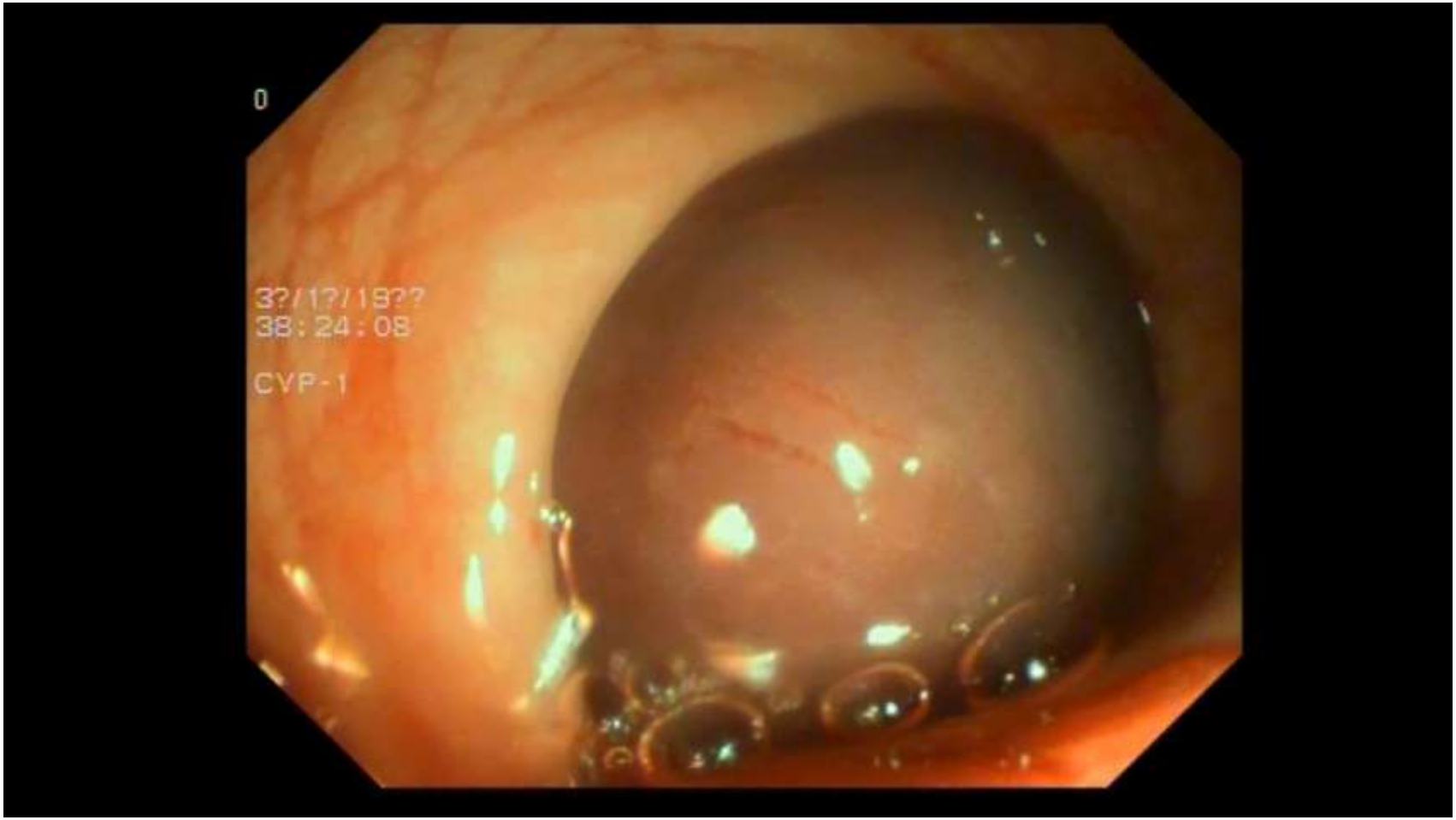

ВИДЕОКАПСУЛЬНАЯ ЭНДОСКОПИЯ У ДЕТЕЙ

- Минимальный возраст для применения – **с 1.5 лет**
- Возможно проведение капсулы с помощью дистального колпачка, до 12 пк.
- У детей, не способных проглотить (от 4 лет) капсулу – заведение под анестезией
- Перед проглатыванием капсулы в качестве теста возможно применение… кондитерских изделий.

Viala, J.; Michaud, L.; Bellaiche, M.; Lachaux, A. (2017). *Quand et comment utiliser la vidéocapsule endoscopique de l'intestin grêle chez l'enfant ?. Archives de Pédiatrie, 24(4), 391–398.* doi:10.1016/j.arcped.2017.01.003

ОСНОВНЫЕ ПОКАЗАНИЯ К ПРОВЕДЕНИЮ ВИДЕОКАПСУЛЫ У ДЕТЕЙ

Болезнь Крона

Кровотечения

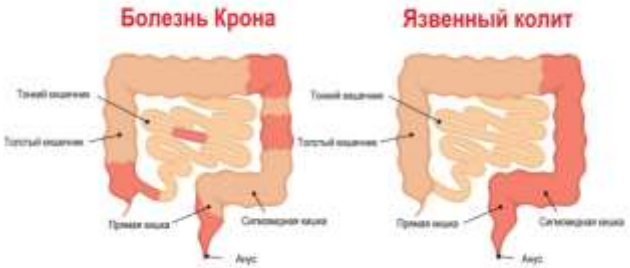

ЭНТЕРОСКОПИЯ У ДЕТЕЙ

Показания:

- Скрытые желудочно-кишечные кровотечения
- Болезнь Крона
- Полипы тонкой кишки

- Однобаллонная с 3 лет (до лет требуется значительный опыт)
- Двухбаллонная энтероскопия с 8 лет

Di Nardo, Giovanni; Calabrese, Carlo; Conti Nibali, Roberto; De Matteis, Arianna; Casciani, Emanuele; Martemucci, Luigi; Pagliaro, Giuseppe; Pagano, Nico (2018). *Enteroscopy in children. United European Gastroenterology Journal, 6(7), 961–969.* doi:10.1177/2050640618789853

КЛАССИФИКАЦИИ В ДЕТСКОЙ ЭНДОСКОПИИ

ДЫХАТЕЛЬНАЯ СИСТЕМА

Laryngomalacia Classification

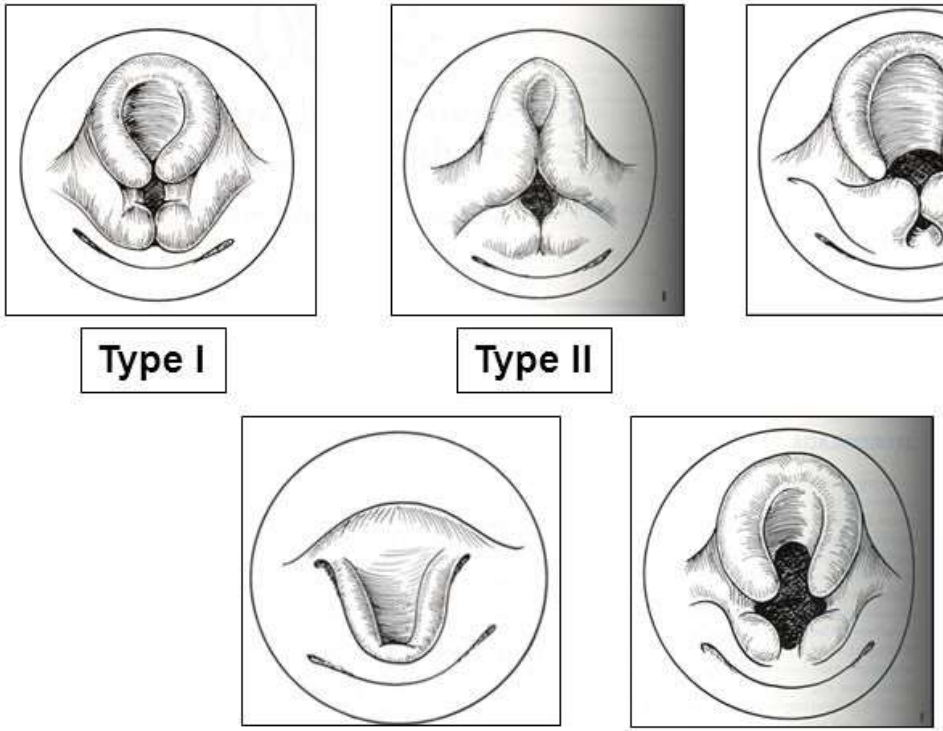

Kay DJ, Goldsmith AJ. Laryngomalacia: A Classification System and Surgical Treatment Strategy. *Ear Nose Throat J.* 2006 May;85(5):328-31, 336.

NATIONWIDE CHILDREN'S HOSPITAL℠

ЯПОНСКАЯ КЛАССИФИКАЦИЯ ОПУХОЛЕВЫХ ПОРАЖЕНИЙ.

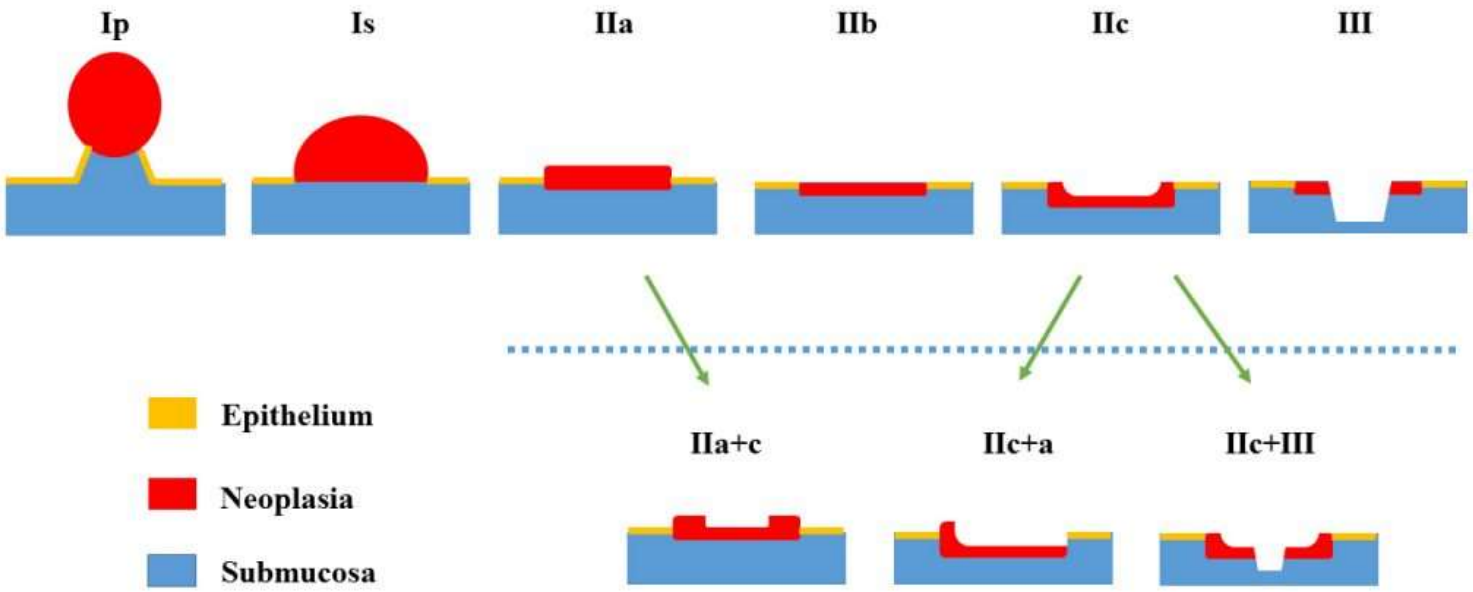

ЛОС-АНДЖЕЛЕССКАЯ КЛАССИФИКАЦИЯ ГЭРБ (1997)

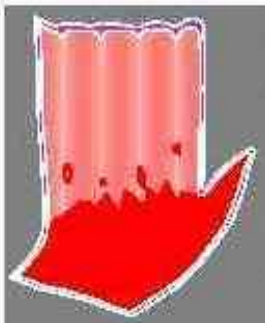

Степень A

Одно (или более) поражение слизистой оболочки ограничено пределами складки, длина его < 5 мм

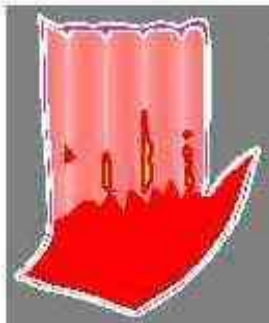

Степень B

Одно (или более) поражение слизистой оболочки более 5 мм, ограничен пределами складки слизистой оболочки

Степень C

Одно (или более) поражение слизистой оболочки распространяется на две и более складки слизистой оболочки, но занимает менее 75% окружности пищевода

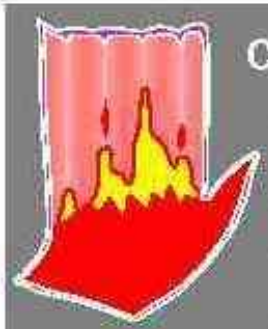

Степень D

Одно (или более) поражение слизистой оболочки распространяется на 75% и более окружности пищевода

КЛАССИФИКАЦИЯ ПИЩЕВОДНОГО КАНДИДОЗА ПО B.E. KODSI (1976)

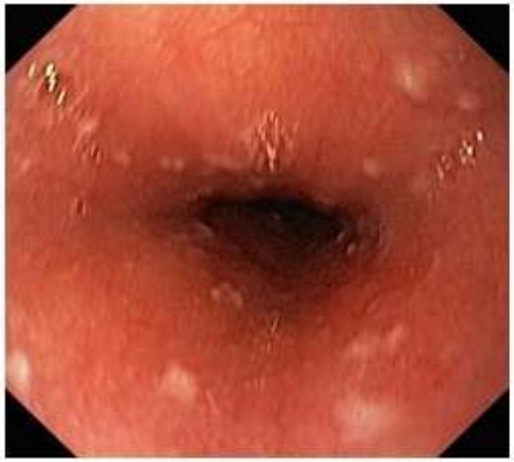

I

II

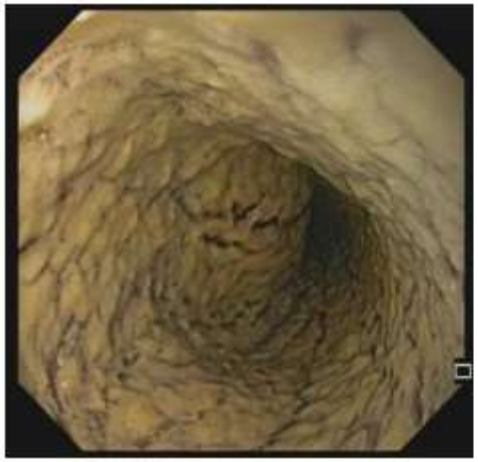

III

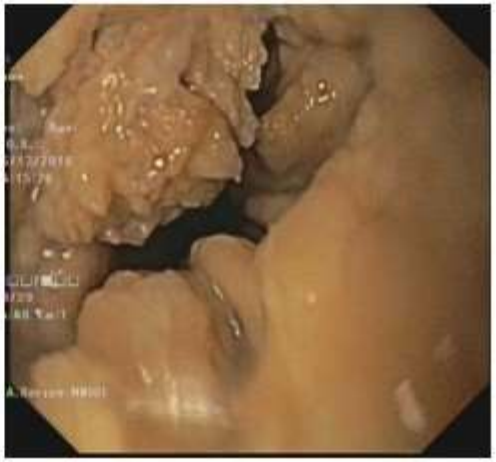

IV

ПОРТАЛЬНАЯ ГИПЕРТЕНЗИЯ

Sarin classification (1992)

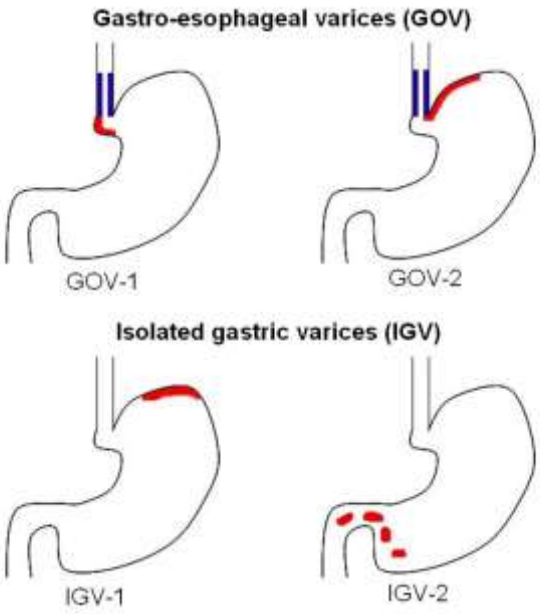

N.Soehendra, K.Binmoeller classification (1997)

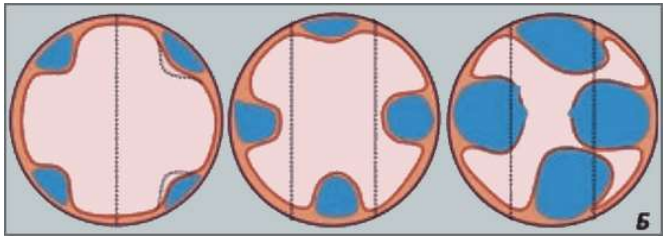

0-5 5-10 >10

>10 мм?

ВОСПАЛИТЕЛЬНЫЕ ЗАБОЛЕВАНИЯ КИШЕЧНИКА I

endoscopic scale of Crohn's disease

Таблица 3. Простая эндоскопическая шкала болезни Крона (SES-CD)

Критерии	0	1	2	3
Размер язв (см)	–	Афты (0,1-0,5)	язвы (0,5-2,0)	Большие язвы
Протяженность язвенных поражений	–	<10%	10-30%	>30%
Воспаление	Невоспаленные сегменты	<50%	50-75%	>75%
Стенозирование	Нет	Единичное, проходимо	Множественное, проходимо	Нет проходимости

ВОСПАЛИТЕЛЬНЫЕ ЗАБОЛЕВАНИЯ КИШЕЧНИКА II

ТЯЖЕСТЬ АТАКИ ЯЗВЕННОГО КОЛИТА эндоскопически (ИНДЕКС МЕЙО, 1987)

0	1 (минимальная активность)	2 (умеренная активность)	3 (выраженная активность)
Норма или неактивное заболевание	Легкая гиперемия, смазанный сосудистый рисунок, контактная ранимость отсутствует	Выраженная гиперемия, отсутствие сосудистого рисунка, контактная ранимость, эрозии	Спонтанная ранимость, изъязвления

КЛАССИФИКАЦИИ ДЛЯ ВЗРОСЛЫХ

ЗАКЛЮЧЕНИЕ

- Детская эндоскопия – это работа с ребёнком и его родителями
- Техника манипуляций в большинстве случаев аналогична «взрослой»
- Расчёт препаратов производится не только на вес, но и на возраст
- Спектр патологии отличается от таковой у «взрослых»
- Регенераторные возможности выше



СПАСИБО ЗА ВНИМАНИЕ!