СПб ГБУЗ Детский городской многопрофильный клинический специализированный центр высоких медицинских технологий
(Детская городская больница №1)

Бронхоскопия у детей

Корнилова А. Б.

Санкт-Петербург, 2023 г.

Бронхоскопия

- Диагностическая
- Лечебная
- Вспомогательная бронхоскопия (ассистенция во время операций, трахеостомии, помощь при интубации и т.д)

✓ Плановая

✓ Экстренная

- ***Гибкая***
- ***Ригидная***

▪ Ультразвуковая бронхоскопия (диагностика, пункция)

Показания к диагностической бронхоскопии

- Воспалительные заболевания легких и дыхательных путей с затяжным течением (более 4 недель)
- Интерстициальные (диссиминированные) заболевания легких
- Заболевания плевры
- Опухоли средостения
- Бронхообструктивный синдром неясного происхождения
- Длительный кашель неясной этиологии
- Контроль за состояние ТБД после оперативных вмешательств
- Подозрение на инородное тело ТБД
- Кровохарканье
- Изменения ТБД, выявленные при рентгенографии, на КТ или МРТ (ателектаз, очаговые, переферические образования в легких, признаки смещения/сдавления трахеи и бронхов)
- Рубцовые стенозы гортани, трахеи и бронхов
- Подозрение на туберкулез
- Длительно сохраняющиеся рентгенологические изменения неясной этиологии

Показания к лечебной бронхоскопии

- Санационная бронхоскопия - при неэффективности неинвазивных методов восстановления дренажной функции дыхательных путей

✓ обтурация бронхов и трахеи патологическим секретом при воспалительных заболеваниях (бронхиты, абсцесс легкого, бронхоэктазы, муковисцидоз, синдром Мунье-Куна, синдроме Картагенера, пациенты на длительной ИВЛ и др.).

- Аспирация желудочного содержимого
- Легочное кровотечение
- Инородное тело (гортань, трахея, бронхи)
- Термоингаляционная травма
- Травма грудной клетки с подозрением на разрыв трахеи и бронхов
- Постановка бронхоблокатора
- Реканализация стенозов ТБД
- Удаление грануляций, опухолей

Ригидная бронхоскопия

Показания:

- массивное легочное кровотечение
- инородные тела трахеи и бронхов
- аспирация желудочного содержимого с примесью пищи
- эндобронхиальная хирургия – реканализация стенозов, стентирование, установка бронхоблокатора.

Таблица. Рекомендуемое соотношение размера тубуса бронхоскопа с возрастом пациента

Возраст пациента: диапазон	Размер тубуса	Наружный диаметр тубуса, мм
Недоношенный ребенок	2,5	4,2
Новорожденные (0–3 мес)	3	5,0
6 (3–18) мес	3,5	5,7
18 (1–3 года) мес	3,7	6,4
3 (1,5–5 лет) года	4	6,7
5 (3–10 лет) лет	5	7,8
10 (> 10 лет – взрослые) лет	6	8,2

А.Ю. Харитонова, А.А. Шавров, Н.А. Калашникова, А.А. Шавров (мл.) Диагностическая бронхоскопия у детей. Вопросы современной педиатрии. 2013. том 12, №4



Противопоказания к бронхоскопии

- Противопоказания к общему обезболиванию, непереносимость препаратов для местной анестезии
- Общее тяжелое состояние с высоким риском риском осложнений или когда полученные при исследовании данные не могут повлиять на лечебную тактику
- Дыхательная и сердечная недостаточность III степени
- Стеноз гортани и (или) трахеи III степени
- Острая сердечная недостаточность
- Тяжелые нарушения сердечного ритма
- Нервно-психические заболевания

- **Противопоказания к выполнению ригидной бронхоскопии:**

✓ противопоказания к общей анестезии

✓ повреждение шейных позвонков

✓ неподвижность нижней челюсти при анкилозе височно-нижнечелюстного сустава

✓ аневризма дуги аорты

Особенности проведения бронхоскопии у детей

- ***Бронхоскопия у детей проводится в условиях стационара!***

- Показания бронхоскопии определяются лечащим врачом (педиатр, пульмонолог, аллерголог, хирург, реаниматолог и др.).

- **Обсуждение с врачом-эндоскопистом, анестезиологом** (определение технической возможности проведения манипуляции, анестезиологическое пособие, риски и информативность полученных результатов). При необходимости (сопутствующей патологии) консультация других специалистов (кардиолог, невролог, гематолог и др.)

- *Информированное согласие на манипуляцию:*

✓ до 15 лет подпись родителей или законного представителя (директор дома ребенка),

✓ с 15 лет пациент сам подписывает согласие на манипуляции (бронхоскопия, анестезия)

✓ при отсутствии родителей или невозможности получить согласие пациента старше 15 лет для проведения бронхоскопии оформляется врачебный консилиум

- Назначение в истории болезни, эпикриз на бронхоскопию

Анатомо-физиологические особенности органов дыхания

Особенности морфологического строения	Особенности анатомического строения	Физиологические особенности
Тонкая, легкоранимая слизистая	Короткие и узкие носовые ходы, утолщенные носовые раковины	Поверхностный и частый характер дыхания
Недостаточно развитые железы, лимфоидная ткань	Высоко расположенная гортань, выражено сужение в подскладочном пространстве	Отношение частоты дыхания к частоте пульса составляет у новорожденных 1 : (2,5-3); у детей других возрастов - 1 : (3,5); у взрослых -1:4.
Сниженная продукция иммуноглобулина А и сурфактанта	Трахея более короткая, воронкообразной формы, мембранозная часть шире и тоньше	Преобладание брюшного типа дыхания над грудным
Богатый капиллярами подслизистый слой, состоящий преимущественно из рыхлой клетчатки	Угол отхождения главных бронхов от трахеи одинаков, просвет левого главного бронха относительно меньше	Слабые волнообразные движения мерцательного эпителия слизистой бронхов, перистальтика бронхиол. Гиперпродукция слизи, преобладание гелевого слоя секрета
Мягкий, податливый хрящевой каркас нижних отделов дыхательных путей	Количество альвеол и их диаметр меньше	Кашлевой рефлекс слабее
Недостаточное количество в дыхательных путях и легких эластической ткани, мышечных волокон	Высокое стояние диафрагмы	Трахея подвижная, легко меняет просвет, часто спадается на выдохе (стридор)

Высокий риск отека слизистой дыхательных путей, возникновения ателектазов, бронхоспазма, инфицирования

Анатомо-физиологические особенности у детей (для эндоскописта)

- **Гортань:** высоко расположена
- значительно подвижна
- хрящи эластичные легко сдавливаются
- преобладание фронтального размера над сагиттальным, диаметр 2-3,5мм
- голосовая щель узкая, расположена высоко
- слизистая оболочка нежная, богата кровеносными и лимфатическими сосудами. Эластическая ткань развита слабо.
- **Трахея:** легко смещается на всем протяжении
- относительно слабая упругость за счет тонкой (1 мм) стенки и хрящевых колец.
- слизистая оболочка рыхлая, богата кровеносными сосудами, легко набухает при травматизации (вплоть до асфиксии).
- **Бронхиальное дерево** полностью сформировано:
- слизистая оболочка **бронхов** нежная, богата кровеносными сосудами
- мышечная и эластическая ткань развиты слабо, хрящевой каркас мягкий
- дефицит и функциональная несостоятельность адренорецепторов гладких мышц бронхов, низкий мукоцилиарный клиренс.
- у новорожденных количество и размер альвеол меньше, повышенная потребность в кислороде (созревает к 7-8 годам).
- Коллатеральная вентиляция по межальвеолярным сообщениям (поры Кона) и между бронхиолами и прилежащими к ним альвеолами (каналы Ламберта) у новорожденных отсутствует, развивается позднее (чаще синдром утечки воздуха, разрыв альвеол, пневмония и ателектазы).

Подготовка к исследованию

- Плановая бронхоскопия проводится натощак или не ранее чем через 6 часов после последнего приема пищи.

- Для детей первых месяцев жизни «голодный» промежуток 3-4 часа, после введения прикормов 5-6 часов.

- При проведении экстренной бронхоскопии установка желудочного зонда (риск аспирации)

- В случае осмотра пациента в отделении реанимации так же проводится прекращение подачи питательной смеси за несколько часов до осмотра, при необходимости желудочное содержимое аспирируется.

Лабораторно-инструментальные данные

- Рентгенограмма или/и данные КТ

- Электрокардиограмма (при наличии показаний - УЗИ сердца)

- Клинический анализ крови с уровнем тромбоцитов, группа крови и резус-фактор, время свертывания крови и длительность кровотечения или коагулограмма

- Функция внешнего дыхания (выполнение данного метода имеет возрастные ограничения)

Анестезия

Предпочтительна общая анестезия

- Ингаляционный наркоз, комбинированная анестезия (самостоятельное дыхание) + лидокаин 2 % (рефлексогенные зоны)
- Миорелаксанты (ИВЛ)- ригидная бронхоскопия, пациенты на ИВЛ в ОРИТ

Исследование под местной анестезией

- Дети старшего возраста

✓ *Необходим контакт с врачом, взаимопонимание, доверие*

- Аппликация **лидокаина 2%** - голосовые складки, карина, бронхи
- **Дозировка**: по данным литературы введение **2% раствора лидокаина из расчета 1-2 мг/кг** (Rayan S. Terkawi, 2016, Julia Carlens, 2018).
- Суммарное количество лидокаина для взрослых при проведении бронхоскопии допускается 9-12 мл 2% раствора (Паламарчук Г. Ф., Иншаков Л. Н., 2001)
- Другие техники проведения местной анестезии – ингаляции 2-4% раствора лидокаина, транскрикоидная анестезия у детей, особенно раннего и младшего возраста, не используются.

Размеры бронхоскопа и интубационных трубок

Таблица 2.1. Размеры интубационных трубок

Возраст ребенка	Диаметр просвета, мм
Недоношенные новорожденные	2,0–2,5–3,0
Доношенные новорожденные	2,5–3,0
До 6 мес	3,0–3,5
6–12 мес	3,5–4,4
1–2 года	4,0–5,0
Старше 2-х лет	(возраст ÷ 4) +4

- ***<u>Диаметр бронхоскопов</u>***

- **1,8** мм (без инструментального канала)
- **2,8** мм (канал 1,2 мм)
- **3,8** мм (канал 1,2 мм)
- **4,0** мм (канал 2,0 мм)
- **4,9** мм (канал 2,0 мм)

Выбор эндоскопа при осмотре через интубационную трубку:

- диаметр бронхоскопа + 1,5

Маски и переходники

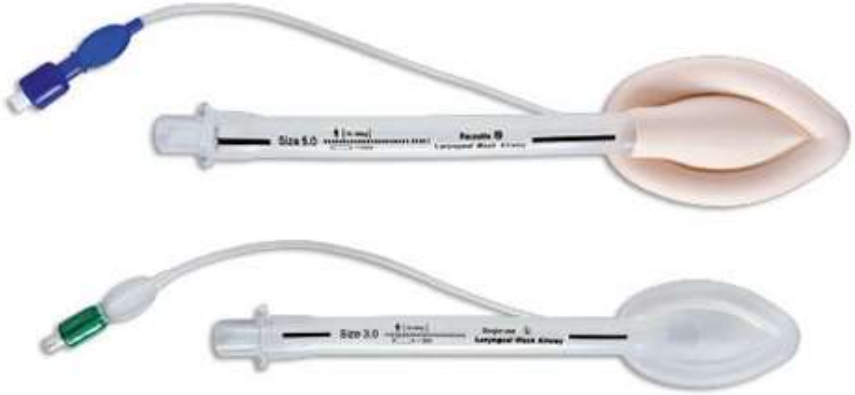

Методика осмотра

- Выбор диаметра бронхоскопа в зависимости от веса/возраста ребенка- возможно полное перекрытие дыхательных путей во время исследования.
- Этапы аналогичны бронхоскопии у взрослых. Эндоскоп проводится через носовые ходы или трансорально
- Аккуратное выполнение исследования - ранимость слизистой, склонность к отеку, ларингоспазму, бронхоспазму
- Всегда использовать загубник! (даже если зубы еще не прорезались)

- Выполнение забора материала на бактериологическое, цитоморфологическое, липофаги, микологическое исследование (онкологические пациенты), микроскопическое исследование или посев на туберкулез

✓ Бронхосмыв
✓ Бронхоальвеолярный лаваж
✓ Биопсия (щипцевая), браш-биопсия

- *Введение лекарственных препаратов- указание в инструкции к препарату, что разрешено эндобронхиальное введение*
- NaCl 0,9%
- Флуимуцил, флуимуцил-антибиотик
- Колистин

Бронхосмыв, бронхоальвеолярный лаваж (БАЛ)

- Чаще выполняется бронхосмыв
- Техника БАЛ: после осмотра всего трахеобронхиального дерева бронхоскоп устанавливается в просвет бронха, вентилирующего сегмент с патологическими изменениями
- Узкие дыхательные пути у маленьких детей- не всегда возможно установить тубус бронхоскопа в сегментарный бронх, забор материала через наиболее приближенный к патологическому очагу бронх
- В бронх вводится NaCl 0,9% подогретый до 37° с последующей аспирацией в специальную емкость (мукосейф, мукус-экстрактор)
- Рекомендованные суммарные объемы введения физраствора у взрослых при проведении БАЛ варьируют от 100 мл до 200-300 мл за 3 - 5 порций (разовое введение 20-50 мл)
- У детей, особенно раннего возраста, такое количество не допустимо (40-60% введенного NaCl 0,9% может оставаться в дыхательных путях)
- Количество NaCl 0,9% при селективном БАЛ берется из расчета 1 мл/кг у детей до 13 лет (однократное введение не более 15 мл и общее количество не более 45 мл), у детей старше 13 лет по методике по 20 мл х 5 введений (Волкова А. Г., 2016)

Эндоскопическая картина (норма)

Первые месяцы жизни

Утолщен надгортанник. Рыхлые ткани, «отечны». Узкая голосовая щель. Сглажен хрящевой рисунок

5 лет

Бронхоскопия у детей (патология)

Трахеопищеводная расщелина

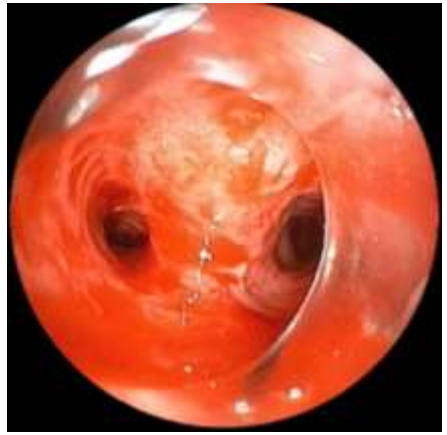

Болезнь Крона

Изолированный трахеопищеводный свищ

Эпиглоттит

ЛОР

Сосудистое кольцо

Травма

Стридор

- **Ларингомаляция** - коллапс структур преддверия гортани на выдохе. Самая частая причина стридора у новорожденных. Появление симптомов отмечается на 2-4 неделе с возможным прогрессированием в течении 6-8 мес. Угасание симптоматики отмечается в среднем через 18 мес. (12-24 мес.)
- Тип 1. Характеризуется западением при вдохе края «мягкого» отдела надгортанника в месте крепления черпаловидно-надгортанных складок и черпаловидных хрящей. При этом перекрывается вход в передние и задние отделы гортани.
- Тип 2. Проявляется подтягиванием черпаловидных хрящей во время акта вдоха или их изначально высоким положением, вызванным укорочением черпало-надгортанной складки.
- Тип 3. Комбинированная форма, при которой в просвет гортани одновременно западают и надгортанник, и черпаловидные хрящи.

Экстренная бронхоскопия при стридоре

- Мальчик, 2 мес.
- Жалобы при поступлении: срыгивания после каждого кормления, рвота фонтаном. Обращает внимание стридор (с рождения, усиление в динамике)
- Доношенный, вес 3850 г. (+40 г. прибавка)
- Эпизоды десатурации до 80%
- Вызов эндоскописта, ЛОР

Ларингомаляция 3 тип. Киста гортани.

Инородные тела

- По характеру: органические и неорганические
- По происхождению: экзогенные и эндогенные
- По форме: округлые, цилиндрические, острые, режущие, неправильной формы
- Рентгенологически: рентгенконтрастные и рентгенегативные
- По локализации: инородные тела гортани, трахеи, бронхов
- По степени фиксации: свободно лежащие, вколоченные, баллотирующие, фиксированные (грануляции, рубцы)
- По количеству: одиночные, множественные

➢ Клиническая картина разнообразная, зависит о локализации и характеристик инородного тела: кашель, одышка, дистантные хрипы, бронхообструктивный синдром, субфебрилитет. Аускультативно- нарушение проводимости дыхания, хрипы.

➢ Анамнез, настороженность в отношении инородных тел, своевременная рентгенологическая диагностика.

Инородные тела

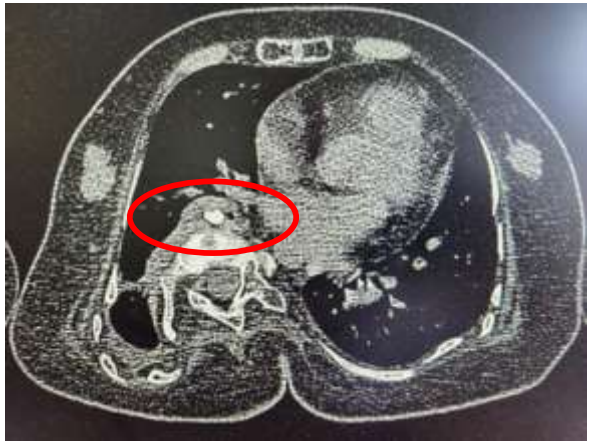

- Мальчик, 9 лет
- Спинальная мышечная атрофия I тип
- Канюленоситель
- Плановое поступление для замены трахеостомической трубки
- Плановое рентгенологическое исследование
- На КТ выявлен рентгенконтрастный фрагмент в просвете нижнедолевого бронха справа
- Что это???
- Назначена бронхоскопия

На бронхоскопии

- Инородное тело в просвете нижнедолевого бронха правого легкого. Фиксировано. Попытки удаления гибким бронхоскопом безуспешны.

- Особенности: СМА, канюленоситель, плохая переносимость манипуляций на дыхательных путях (ригидная бронхоскопия – крайне высокий риск)

Термоингаляционная травма

<u>Бронхоскопия с целью:</u>

- Диагностика наличия поражения дыхательных путей
- Распространенность (верхние, нижние)
- Степень тяжести поражения
- Перспективы течения травмы
- Лечебные бронхоскопии
- Лечение осложнений
- Интубация трахеи в острый период (отек) и при последующих операциях (рубцовые контрактуры)

Когда не надо торопиться с ФБС

- Девочка, 3 мес.
- Поступила экстренно: упала с пеленального столика (высота менее 1 м). Кратковременное беспокойство, далее самочувствие не нарушено. Осмотрена травматологом, нейрохирургом. Выполнено рентгенологическое исследование - выявлен ателектаз верхней доли правого легкого?, объемное образование средостения?
- Беременность на фоне прерывания, анемии, многоводия. Роды 3, срочные, вес 2900, длина 48 см. ВПС. ДМЖП. Растет и развивается по возрасту. Прививки по возрасту.
- Клинико-лабораторно без особенностей
- Анамнез спокойный (не болела, эпизодов поперхивания, нарушения дыхания не отмечалось), Sat 98%
- Обсуждена с дежурным педиатром. Учитывая все данные, принято решение о наблюдении в динамике, плановом проведении бронхоскопии.

Бронхоскопия в ОРИТ

- Взвесить риск и пользу манипуляции (гипоксия во время процедуры, кардиогенное воздействие, травматизация слизистой, отек на манипуляцию, рефлекторный бронхоспазм)
- **Показания:**

✓ ателектазы доли или легкого

✓ наличие вязкого секрета в трахее и бронхах, не поддающегося санации

✓ невозможность экстубации пациента или затяжные проблемы с механикой дыхания после экстубации

✓ трудности при интубации трубками возрастного размера

✓ выявление аномалий строения при проведении компьютерной томографии органов грудной полости, влияющих на функцию дыхания

✓ аспирация желудочного содержимого, крови

✓ утопление в открытом водоеме (риск аспирации песка, водорослей и т. д.)

✓ эндоскопический контроль в позиционировании интубационной трубки, трахеостомической трубки или селективная интубация

✓ введение препаратов сурфактанта при остром респираторном дистресс-синдроме

Бронхоскопия в ОРИТ

- ***Проводится в присутствии реаниматолога***
- Постоянный мониторинг показателей гемодинамики и уровня сатурации кислорода
- Риск возникновения бронхоспазма, кардиогенное рефлекторное воздействие
- Уменьшение объема воздушного потока за счет перекрытия просвета интубационной трубки и ТБД, сброс дыхательной смеси через переходники интубационной трубки - ухудшение состояния пациента
- В случае снижения сатурации, гемодинамических нарушений манипуляцию следует прервать и возобновить после восстановления параметров.
- Использовать загубник!

Интраоперационная ассистенция

- Операции на трахее и пищеводе (навигация, установка струны-направителя)
- Установка блокатора для однолегочной вентиляции
- Санация интраоперационная (геморрагическое содержимое, гнойное, аспирация желудочного содержимого и т.д.)
- Ассистенция при трахеостомии (навигация, установка трахеостомической трубки)
- Интубация трахеи по бронхоскопу при трудных дыхательных путях (анатомия гортани, скелетная деформация, контрактуры, объемные образования ротоглотки и т. д.)

➢ Предпочтительнее в «плановом» порядке

Заключение

- Бронхоскопия у детей является неотъемлемой частью диагностического и лечебного процесса
- Проведение бронхоскопии возможно в любой возрастной категории, в том числе и недоношенным детям
- Проведение манипуляций у детей требует слаженной работы бригады, четкости, аккуратности и определенной подготовки
- Соблюдение баланса риск/польза

Благодарю за внимание!

E-mail: **endoskopiadgb1@mail.ru**